
DECOLLEMENT RETINIEN EXSUDATIF REVELATEUR D'UNE ARTERITE A CELLULES GEANTES. A PROPOS D'UN CAS

*OUAGGAG B., HAJJI I., RAJAA B., BAHA A.T.,
MOUTAOUAKIL A.*

RESUME

L'artérite à cellules géantes ou maladie de Horton est une panartérite inflammatoire du sujet âgé. Ses manifestations oculaires habituelles sont la névrite optique ischémique antérieure aiguë, l'ischémie choroïdienne ou rétinienne et l'occlusion de l'artère centrale de la rétine. Nous rapportons le cas d'une maladie de Horton révélée par un décollement rétinien exsudatif associé à une névrite optique et à une ischémie choroïdienne sévère. Une corticothérapie instaurée en urgence a permis de préserver la vision et de normaliser le fond d'oeil. L'éventualité d'un décollement rétinien secondaire à une ischémie choroïdienne développée dans le contexte d'une artérite à cellules géantes n'a pas encore, à notre connaissance, fait l'objet d'une publication.

MOTS CLES

Artérite à cellules géantes, vascularite, décollement rétinien

EXSUDATIVE RETINAL DETACHMENT INDICATIVE OF A GIANT CELL ARTERITIS. A CASE REPORT

ABSTRACT

Giant cell arteritis (Horton's disease) is an inflammatory panarteritis occurring most frequently in the elderly. Its common ocular manifestations are anterior ischemic optic neuropathy, choroidal ischemia and central retinal artery occlusion. We describe a case of Horton's disease revealed by a retinal detachment, optic neuropathy and severe choroidal ischemia. Prompt treatment with corticosteroids led to preservation of vision and resolution of the retinal detachment. This observation of a retinal detachment revealing a giant cell arteritis had not been yet reported in the literature.

KEYWORDS

Giant cell arteritis, vasculitis, retinal detachment

.....

* *Centre Hospitalier Universitaire Mohammed VI
Marrakech (Maroc)*

Soumis: Jul 07, 2010
Accepte: Jan 28, 2011

INTRODUCTION

La maladie de Horton ou artérite à cellules géantes se définit comme une panartérite inflammatoire subaiguë giganto-cellulaire segmentaire et plurifocale. Son incidence annuelle est variable, allant de 0,49/100000 habitants en Israël à 17/100000 habitants en Scandinavie (1,2). Il s'agit d'une affection redoutable par son caractère cécitant et sa bilatéralisation rapide qui en font toute la gravité (1). Ses manifestations oculaires sont classiquement la névrite optique ischémique antérieure aiguë (NOIAA), l'ischémie choroïdienne focale, l'occlusion de l'artère centrale de la rétine (OACR), la névrite optique rétrobulbaire, l'ischémie du segment antérieur et la diplopie (3-4). Nous décrivons, à travers une observation originale, une forme d'artérite à cellules géantes révélée par un décollement rétinien exsudatif associé à une ischémie choroïdienne diffuse et sévère.

CAS CLINIQUE

Cette observation concerne un patient de 54 ans, sans antécédents pathologiques particuliers, notamment cardio-vasculaires et sans contexte d'hypertension artérielle en particulier, qui nous a consultés en urgence pour une baisse de l'acuité visuelle de l'oeil droit (OD) évoluant depuis un mois et associée à des céphalées rebelles aux antalgiques habituels et à des arthralgies au niveau des hanches et des genoux. Ces symptômes se sont présentés dans un contexte d'altération de l'état général. A l'examen clinique, l'acuité visuelle était limitée à

mouvements de main à l'OD non améliorables et était de 9/10 à l'OG avec correction optimale. Le réflexe pupillaire était aboli à l'OD tandis que l'examen du segment antérieur était normal à cet œil ainsi que la PIO. L'examen du fond d'oeil droit a permis d'objectiver l'existence d'un œdème papillaire important blanc, crayeux empiétant sur la région maculaire avec des hémorragies en flammèche péripapillaires, un nodule cotonneux supra-papillaire, des nodules d'Elschnig sous rétiniens et un décollement séreux de la rétine inféro-temporale sans déhiscence rétinienne périphérique visible (Figures 1-2). Le fond d'oeil gauche était quant à lui normal. La palpation de l'artère temporale droite a révélé une absence de pulsations en regard. Un bilan biologique réalisé en urgence a montré la présence d'un syndrome inflammatoire avec une vitesse de sédimentation à 80 mm à la 2^{ème} heure. Un silence choroïdien diffus a été objectivé à l'angiographie à la fluorescéine (Figure 3-4). Une biopsie de l'artère temporale droite a objectivé des lésions compatibles avec une artérite à cellules géantes (Figure 5-6).

Une corticothérapie à fortes doses à raison de 80 mg/j de prednisolone fut dès lors instaurée en association avec un traitement adjuvant (calcium, potassium, vitamine D et régime hyposodé). L'évolution fut émaillée par une amélioration de l'état général du patient, une disparition des céphalées, une régression de l'œdème papillaire, une réapplication du décollement rétinien et par une diminution de la vitesse de sédimentation. L'acuité visuelle est restée toutefois réduite au compte des doigts à

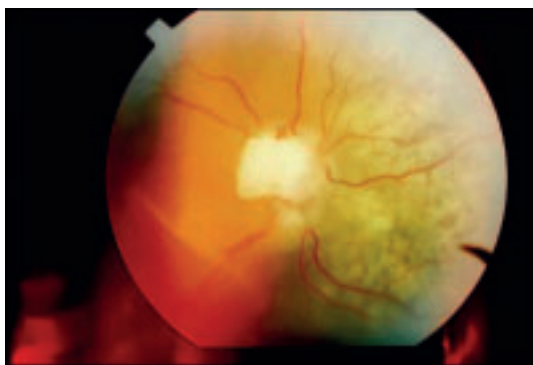

Fig. 1: Rétinographie de l'OD objectivant un œdème papillaire blanc crayeux, un décollement de la rétine et des nodules sous rétiniens (taches d'Elschnig).

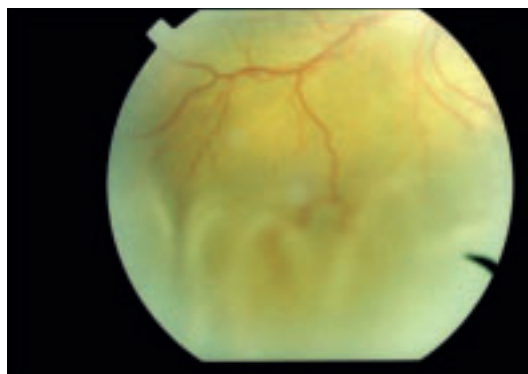


Fig. 2: Rétinographie de l'OD montrant le décollement séreux de la rétine inférotemporale

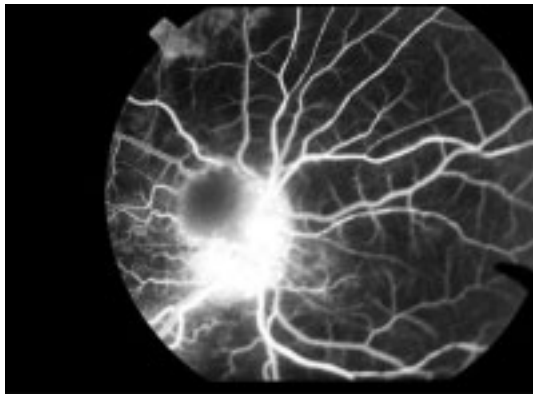


Fig. 3: Angiographie fluorescéinique de l'OD montrant un silence choroidien associé à une hyperfluorescence péri-papillaire.

5m au dernier contrôle réalisé 3 mois après la prise en charge du patient, cette absence de récupération s'expliquant par l'altération ischémique de l'épithélium pigmentaire et la névrite optique associée.

DISCUSSION

Les manifestations ophtalmologiques d'origine ischémique observées au cours de l'artérite à cellules géantes ou maladie de Horton sont fréquentes et en font toute la gravité. Il s'agit souvent d'un tableau d'ischémie choroïdienne sectorielle en rapport avec une occlusion des artères ciliaires postérieures. L'association à une névrite optique ischémique antérieure (NOIA) et/ou à une occlusion de l'artère centrale de la rétine (OACR) chez un sujet âgé constitue un élément diagnostique important de la maladie (2-5). Du fait que notre patient a développé un

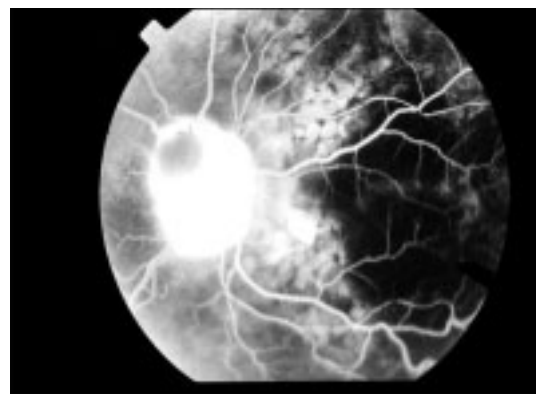


Fig. 4: Angiographie à la fluorescéine de l'OD montrant les taches d'Elschnig.

décollement rétinien exsudatif associé à des taches d'Elschnig sur une maladie de Horton confirmée histologiquement, notre observation est compatible avec un diagnostic d'ischémie choroïdienne multifocale. Sur le plan pathogénique, ce décollement rétinien exsudatif serait selon toute vraisemblance, secondaire une obstruction multiple au niveau de la choriocapillaire ou des artéoles ou veinules pré et post-capillaires. Cette obstruction entraîne à son tour une nécrose fibrinoïde de la choroïde et une altération de l'épithélium pigmentaire. Il a été suggéré que le transfert de liquide dans l'espace sous rétinien se ferait par voie intracellulaire (2-6). Cliniquement cette ischémie choroïdienne multifocale évolue en une phase aiguë qui se manifeste par un décollement rétinien exsudatif et en une phase cicatricielle marquée par l'apparition des taches d'Elschnig se présentant sous la forme de petites taches atro-

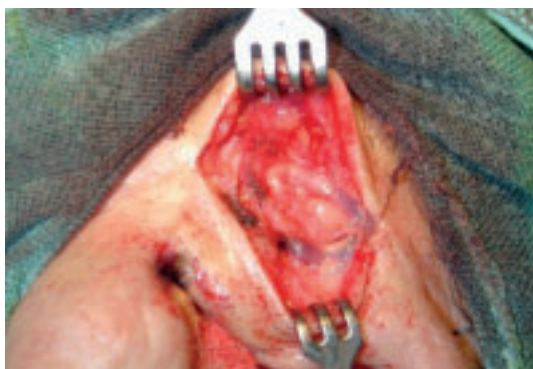

Fig. 5: Exposition chirurgicale de l'artère tempérale.

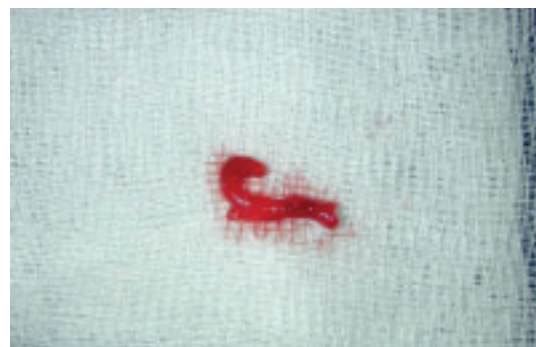

Fig. 6: Prélèvement réalisée après biopsie de l'artère tempérale droite.

phiques rondes au niveau de l'épithélium pigmentaire (2). En toute circonstance, une ischémie choroïdienne se traduisant par un silence choroïdien aux temps précoces de l'angiographie fluorescéinique et que nous avons mis en évidence chez notre patient, doit être recherchée devant toute suspicion d'artérite à cellules géantes.

Les étiologies classiquement associées à cette entité sont la toxémie gravidique, l'hypertension artérielle maligne, la maladie de Vogt-Koyanagi-Harada (2). D'autres entités plus rares ont fait l'objet de publications anecdotiques telles que le lupus érythémateux disséminé (7), le syndrome des anti-phospholipides (8), le syndrome de Gougerot-Sjögren (9), la coagulation intra-vasculaire disséminée (7), la sclérodermie, la périartérite noueuse (10) ou encore la drépanocytose (11). Chez notre patient encore jeune (54 ans), non hypertendu artériel, les marqueurs biologiques propres aux autres maladies systémiques se sont révélés normaux. Une ischémie choroïdienne multifocale compliquant la maladie de Horton, telle que nous l'avons décrite chez notre patient, n'a encore à notre connaissance, jamais été rapportée.

La prise en charge thérapeutique de cette pathologie est urgente et repose sur une corticothérapie orale à fortes doses ou en bolus IVD de méthylprédnisolone à raison de 500-1000 mg/j pendant 3 jours et relais per os de prédnisolone (1). L'évolution est parfois émaillée de récurrences, notamment aux passages à des doses plus faibles de corticostéroïdes. Le pronostic est lié étroitement à la rapidité de la prise en charge.

CONCLUSION

Le décollement rétinien exsudatif révélant une artérite à cellules géantes représente une situation exceptionnelle. Sur le plan physiopathologique, cette entité est vraisemblablement en relation avec une occlusion choroïdienne multifocale qui vient en aggraver le pronostic

et requiert une corticothérapie systémique intensive et urgente.

REFERENCES

- (1) Dot C, Hamard P, Metge F, Hamard H – Neuropathie optique ischémique aiguë bilatéralisée en 3 jours dans le cadre d'une maladie de Horton. *J Fr. Ophtalmol* 2001; 24, 8:860-864.
- (2) Pournaras CJ, Gaudric A, Privat E et al. – Ischémie choroïdienne aiguë. *Pathologies vasculaires oculaires. Rapport SFO* 2008; 565-68.
- (3) Hayreh SS, Podhajsky PA, Zimmerman B – Occult giant cell arteritis: ocular manifestations. *Am J Ophthalmol* 1998; 125:521-26.
- (4) Hayreh SS, Podhajsky PA, Zimmerman B. – Ocular manifestations of giant cell arteritis. *Am J Ophthalmol* 1998; 125:509-20.
- (5) Landinpuu J, Sanchette P – Giant cell arteritis (temporal arteritis): A report of four cases from North East India. *Ann Indian Acad Neurol* 2008; 11:185-9.
- (6) Gaudric A, Sterkers M, Coscas G – Retinal detachment after choroidal ischemia. *Am J Ophthalmol* 1987; 104:364-372.
- (7) Kinyoum JL, Kalina RE- Visual loss from choroidal ischemia. *Am J Ophthalmol* 1986; 101:650-656.
- (8) Ang LP, Yap EY, Fam HB- Bilateral choroidal infarction in a patient with antiphospholipid syndrome: a case report. *Clin Experiment Ophthalmol* 2000; 28: 326-328.
- (9) Rapoport P, Merle H, Smadja D – Ischemic choroidopathy in primary Sjogren's syndrome. *Acta Ophthalmol Scand* 1998; 76: 627-628.
- (10) Stefani FH, Brandt F, Pielsticker K – Periarteritis nodosa and thrombotic thrombocytopenic purpura with serous retinal detachment in siblings. *Br J Ophthalmol* 1978; 62: 402-407.
- (11) Dijon RV, Jampol LM, Goldberg MF – Choroidal occlusive disease in sickle cell hemoglobinopathies. *Surv Ophtalmol* 1979; 23: 297-306.

.....

Correspondance et tirés-à-part
Dr Bouchra Ouaggag
Centre Hospitalier Universitaire Mohammed VI
Marrakech (Maroc)
Adresse email: ouaggagb@yahoo.fr