Fasciite necrosante a pseudomonas aeruginosa
(à propos d'une observation)

ABADA A., BENHMIDOUNE L.*, TAHIRI H.*, ESSALIM K.**, CHAKIB A.*, ELBELHADJI M., RACHID R.*, ZAGHLOUL K.**, AMRAOUI A.**

RÉSUMÉ:

La fasciite nécrosante est une infection bactérienne grave affectant le tissu sous-cutané. C'est une urgence diagnostique et thérapeutique.
Nous rapportons un cas d'une jeune patiente de 26 ans, admise aux urgences ophtalmologiques pour fasciite nécrosante compliquant une pansinusite rebelle au traitement et évoluant depuis quinze jours. L'étude bactériologique des sécrétions a isolé un pseudomonas aeruginosa. L'évolution après traitement est favorable.
Le but de cette observation est d'illustrer les particularités cliniques de cette affection et d'insister sur la nécessité d'un diagnostic et traitement précoces, seuls garants d'un meilleur pronostic.

SUMMARY:

Necrotizing fasciitis is an exceptional and severe form of subcutaneous gangrene which requires early diagnosis and emergency treatment.
We report the case of a 24 year old woman presenting with necrotizing fasciitis after pansinusitis resistant to treatment. The germ detected was pseudomonas aeruginosa. The infection was controled with intensive care, antibiotics and surgical resection of necrotic tissues.
The aim of this observation is to highlight the clinical characteristics of this disease, and to insist on the necessity to recognize the early symptoms and to start treatment as soon as possible.

MOTS-CLÉS:

Fasciite nécrosante, pseudomonas aeruginosa , traitement

KEY WORDS:

Necrotizing fasciitis, pseudomonas aeruginosa, treatment

.....

* *Service d'Ophtalmologie Adulte Hôpital 20 Août de Casablanca Maroc*
** *Service d'Ophtalmologie Pédiatrique Hôpital 20 Août de Casablanca Maroc*

received: 14.04.06
accepted: 31.10.06

INTRODUCTION:

La fasciite nécrosante est une infection fulminante. Sa localisation orbito-palpébrale demeure rare.

Son évolution est liée directement à la rapidité de la mise en route du traitement, qui devrait être adapté en fonction de l'évolution et de l'antibiogramme.

A partir de notre observation, nous précisons les caractéristiques cliniques, thérapeutiques et évolutives de cette affection dont le pronostic local et général reste sombre.

OBSERVATION:

Mademoiselle B., âgée de 26 ans, ayant comme antécédents une hospitalisation pendant 15 jours au service d'ORL pour une pansinusite rebelle au traitement médical par voie parentérale (pénicilline +acide clavulanique: 2g/j + gentamycine160mg/j) pendant 10 jours, a consulté au service des urgences ophtalmologiques pour un œdème palpébral unilatéral remontant à deux jours, évoluant dans un contexte fébrile et d'altération de l'état général. L'examen à l'admission au service d'ophtalmologie retrouve au niveau de l'œil droit une acuité visuelle réduite à la perception lumineuse positive, une nécrose de l'angle interne palpébral droit avec des sécrétions purulentes (Fig. 1) et un ulcère avec abcès de cornée. L'examen général retrouve une fièvre à 38,7°, des râles ronflants à l'auscultation pulmonaire ainsi que des secrétions purulentes postérieures à l'examen rhinoscopique .

L'étude bactériologique des sécrétions conjonctivales a isolé un pseudomonas aeruginosa multirésistant. La tomodensitométrie faciale a révélé une pansinusite.

La formule sanguine a montré une hyperleucocytose à 20000/mm3 à prédominance de polynucléaires neutrophiles. La vitesse de sédimentation est élevée à 50 mm à la première heure.

Le traitement est ajusté en fonction du bilan et des résultats de l'antibiogramme et a consisté en une préparation de collyres fortifiés à base de vancomycine et ceftazidime à raison d'une goutte/heure, injection intraveineuse de ceftazidime (2G/J), metronidazole par voie orale (1.5g/j), et un nettoyage quotidien du site infectieux. La patiente a bénéficié d'un drainage de la sinusite.

L'évolution est marquée par une nette amélioration de l'état local et général, avec disparition des sécrétions purulentes conjonctivales après quinze jours, et restitution spontanée du bord libre palpébral nécrosé après trois semaines (Fig. 2).

L'examen ORL de contrôle est normal.

Cependant à J 40, il persiste une rétraction palpébrale. La patiente est mise sous corticoïdes par voie locale avec massage palpébral biquotidien.

Figure 1: nécrose cutanée de l'angle interne avec sécrétions conjonctivales purulentes

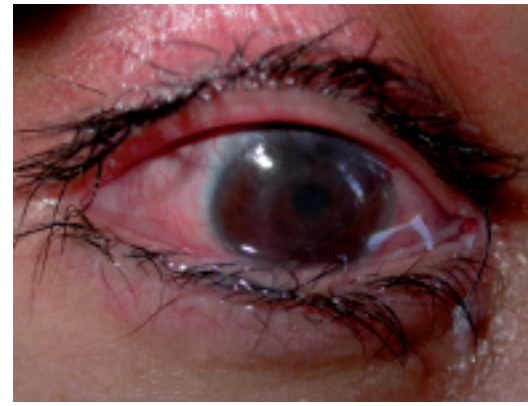

Figure 2: restitution cutanée après traitement médical

DISCUSSION:

La fasciite nécrosante est une infection bactérienne exceptionnelle, décrite initialement par Meleny en 1924 [4] . Cette affection survient à tout âge, sans prédilection de sexe ni de race. La localisation palpébrale est très rare et souvent liée à un facteur déclenchant (piqûre d'insecte, traumatisme mineur...)[1,8,10].
L'atteinte palpébrale chez notre patiente est semblable au tableau clinique habituellement décrit. L'infection évolue d'un œdème inflammatoire à la gangrène en 24 à 48 heures. Ce dernier est secondaire aux enzymes lytiques et aux toxines libérées par le germe en cause [5] L'extension de la nécrose aux tissus cutanés se développe au quatrième ou cinquième jours de l'évolution. Un choc toxique avec défaillance multiviscérale peut survenir et être la cause de décès dans 10 à 70% des cas [2,3].
L'isolement du germe peut être réalisé à partir du site infectieux ou des hémocultures lors des bactériémies [4]. Le streptocoque β hémolytique et le staphylocoque aureus sont les plus fréquemment incriminés , tandis qu'il demeure exceptionnel que le germe responsable soit un bacille gram négatif [5]. Dans notre cas le germe incriminé est le pseudomonas aeruginosa responsable également de l'atteinte générale associée (pulmonaire et sinusienne).
Le diagnostic de fasciite nécrosante infectieuse suppose avoir éliminé cliniquement les autres causes de nécrose palpébrale, principalement tumorales et post-traumatiques.
La mise en route du traitement médical en milieu hospitalier (unités des soins intensifs) devrait être immédiate après prélèvement bactériologique sans attendre les résultats et l'excision du tissu nécrotique doit être réalisée afin de limiter l'extension du processus infectieux. Le traitement antibiotique doit être adapté en fonction de l'antibiogramme et de l'évolution [1,3,6,7,11].

CONCLUSION:

La fasciite nécrosante palpébrale est une affection très rare dont le pronostic fonctionnel et vital reste sombre [9]. Seul le traitement précoce permet une évolution favorable comme l'illustre notre observation.

BIBLIOGRAPHIE:

(1) BALAGGAN K.S., GOOLMALI S.I. – Periorbital necrotizing fasciitis after minor trauma. Graefes Arch Clin Exp Ophthalmol 2006; 244: 268-70
(2) BLOCHING M. , GUDZIOL S.,GAJDA M., BERGHAUS A. –Diagnose und Behandlung der nekrotisierenden Fasziitis in der Kopf-Hals-Region. Laryngorhinootologie 2000; 79: 744-749
(3) BRANDT M.M., CORPORON C.A., WAHL W.L. – Necrotizing soft tissue infections: a surgical disease. Am Surg 2000; 66: 967-970
(4) COSTET-FIGHIERA C., LAGIER J., BASTIANI F. – Fasciite nécrosante orbito-palpébrale: urgence ophtalmologique à pronostic vital. J.Fr.Ophtalmol 2002; 25: 375-378
(5) GEORGE J.L. – Affections inflammatoires. In ADENIS J.P., MORAX S. Pathologie orbito-palpébrale Ed Masson, Paris, Milan, Barcelone; 1998, p:120
(6) HEITMANN C., PELZER M., BICKERT B., MENKE H., GERMANN G. – Chirurgisches Konzept und Ergebnisse bei nekrotisierenden Fasziitis. Chirurg 2001; 72: 168-173
(7) KENT D., ATKINSON P.L., PATEL B., DAVIES E.W.G. – Fatal bilateral necrotising fasciitis of the eyelids. Br.J.Ophthalmology, 1995, 79: 95-96
(8) LIN P.W., LIN H.C. – Facial necrotizing fasciitis following acute dacryocystitis. Am.J.Ophthalmol 2003; 136: 203-4
(9) PANDA N.K., SIMHADRI S., SRIDHARA S.R. – Cervicofacial necrotizing fasciitis: can we expect a favorable outcome? J.Laryngol.Otol 2004; 118: 771-7
(10) POITELEA C., WEARNE M.J. – Periocular necrotizing fasciitis: a case report. Orbit 2005; 24: 215-7
(11) WKSICH J.A., HOLDS J.B., HARTSTEIN M.E. – Conservative management of necrotizing fasciitis of the eyelids. Ophthalmology 2002; 109: 2118-22

.....

Correspondance et tirés à part:

Dr ABADA Afaf
45, Allée des Jasmins, Ain Sbaa,
Casablanca - Maroc
e-mail: abada.afaf3@caramail.com