Neuropathies optiques liées à l'amiodarone - A propos de deux cas

VAN ELMBT G., ANDRIS C.*, COLLIGNON N.**

ABSTRACT:

Amiodarone associated optic neuropathies - Two cases report.

We described two cases with papilledema within the first months of amiodarone treatment.
The particular aspects of these cases are, on one hand the development of the optic neuropathy before any toxic change of the cornea and on the other hand the daily and weekly doses prescribed in both cases.
We reviewed the meta-analysis studies on the subject and the different pathogenic mechanisms described until now.

RESUME

Nous décrivons le cas de deux patients présentant un œdème papillaire bilatéral dans le décours précoce d'un traitement par amiodarone .
Les particularités des cas rapportés sont, d'une part, l'apparition de la neuropathie optique avant toute modification stromale de la cornée et, d'autre part, l'importance de la dose d'amiodarone (Cordarone®) journalière et hebdomadaire notée dans chacun des deux cas.
Nous avons établi une méta-analyse des différents cas décrits dans la littérature ainsi qu'une revue des différents mécanismes physiopathologiques émis jusqu'à ce jour.

KEY WORDS:

Optic neuropathy, toxicity, amiodarone

MOTS-CLÉS:

Neuropathie optique, toxicite, amiodarone.

.....

** Service d'Ophtalmologie, CHU de Liège, Liège, Belgique.*

received: 02.10.06
accepted: 26.01.07

INTRODUCTION

Mansour et al (8) ont été parmi les premiers à mettre en évidence la présence des dérivés de l'amiodarone au sein même des axones des fibres nerveuses rétiniennes. Ils ont ainsi démontré le rôle délétère et toxique au niveau du nerf optique de cette substance généralement utilisée en cardiologie chez des patients vasculaires suivis pour une arythmie cardiaque.
Il devient dès lors cliniquement hasardeux chez ces patients vasculaires prenant de l'amiodarone de savoir si l'étiopathogénie de leur neuropathie optique antérieure est ischémique ou alors toxique. De nombreux auteurs (1,2,3) se sont penchés sur la question , notamment Macaluso et ses collaborateurs (7) qui ont tenté de différencier cette entité clinique des neuropathies optiques ischémiques non artéritiques. Il est vrai que le diagnostic différentiel n'est pas toujours évident et reste, parfois malgré tout, un diagnostic d'exclusion (6,10).
Deux cas cliniques particulièrement pertinents pris en charge au sein de notre service seront décrits dans cet article et élargiront le cadre de la discussion à travers les cas rapportés dans la littérature.

CAS CLINIQUES

Cas 1: Un patient âgé de 72 ans nous est adressé pour trouble visuel depuis plusieurs semaines accompagné d'une diminution du champ visuel de l'œil droit.
Ses antécédents généraux sont une ischémie myocardique suivie d'un double pontage aorto-coronaire ainsi qu'une bronchopneumopathie chronique obstructive. Une légère insuffisance rénale et un diabète de type II ont été diagnostiqués en 2005.
Il est traité et contrôlé par Cordarone® 200 mg, 7 jours sur 7 depuis 4 mois, pour un flutter auriculaire.

L'examen ophtalmologique révèle une acuité visuelle de 9/10 à 10/10 aux deux yeux selon l'échelle de Snellen. Le champ visuel testé à la périmétrie de Goldmann montre un déficit altitudinal inférieur à l'œil droit.
Le fond d'œil montre un important œdème papillaire diffus et bilatéral. A la fluoangiographie une diffusion tardive du colorant au niveau du nerf optique est mise en évidence sans toutefois de retard de remplissage du réseau choroïdien.
Le patient a été hospitalisé dans le service de neurologie et bénéficiera d'une exploration systématique et complète qui s'est révélée sur tous les aspects négative.
En particulier, un bilan biologique avec tests inflammatoires ainsi qu'une biopsie de l'artère temporale furent réalisés dans un premier temps. Diverses sérologies seront également recherchées (borrélia, syphilis, tuberculose). Une ponction lombaire avec mesure de la pression et analyse du liquide céphalorachidien ainsi qu'une résonance magnétique nucléaire encéphalique permettront d'exclure une hypertension intracrânienne. Une recherche de principe de la maladie de Leber est effectuée.

Nous décidons de le traiter par Plavix® (étant déjà sous Asaflow® et Alphagan®). L'amiodarone est stoppée en accord avec le cardiologue.
Après un mois, le patient présente une nouvelle chute d'acuité visuelle chiffrée à 2/10 à gauche avec déficit inféro-nasal du champ visuel et toujours un œdème papillaire au fond d'oeil. L'œil droit est resté stable durant cet épisode.
Cette perte visuelle à gauche s'améliorera ensuite légèrement à 5/10 après deux mois.
Parallèlement, on observe une régression progressive de l'œdème papillaire bilatéral. A cinq mois, la vision est maintenue à 9/10 à droite et 5/10 à gauche avec une relative pâleur papillaire bilatérale.
La tomographie par cohérence optique au niveau de la papille (figure 1b) confirmera une réelle atrophie des fibres corroborant les déficits du champ visuel (figure 1a).

Cas 2: Un patient de 69 ans se présente pour une baisse de vision insidieuse à droite et plus rapidement progressive à gauche sans autres plaintes, et ce depuis quelques semaines.
Dans ses antécédents particuliers, on note une hyperlipidémie traitée par Lipitor® et une fibrillation auriculaire ayant nécessité quatre mois auparavant un traitement par amiodarone 200 mg par jour.
Lors de l'examen clinique, l'acuité visuelle est de 10/10 à droite et de 8/10 à gauche.

Oeil droit

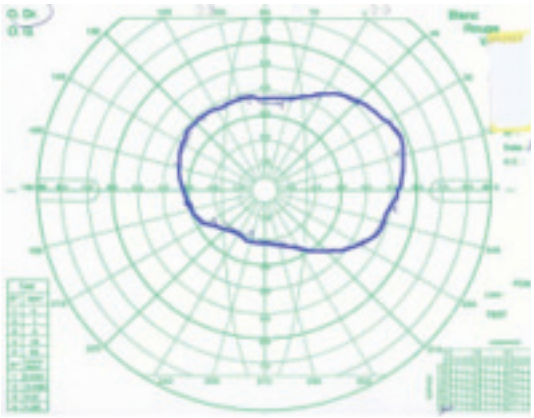

Oeil gauche

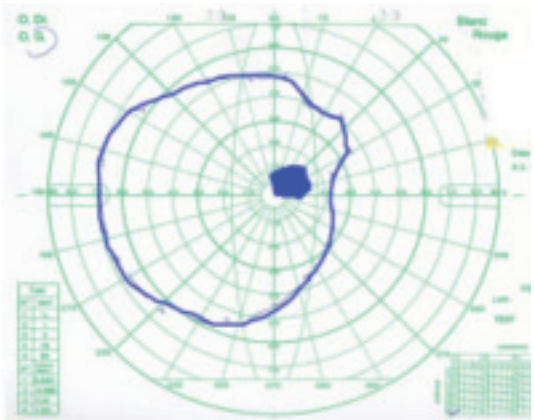

Figure 1 (a): Illustration des déficits campimétriques au champ visuel Goldmann du cas clinique n° 1.

On note un déficit pupillaire afférent à droite. Le champ visuel montre un déficit inféro-nasal bilatéral (figure 2a).
Un œdème papillaire sectoriel bilatéral avec quelques télangiectasies est noté à l'ophtalmoscopie indirecte du fond d'œil (figure 2b).
L'angiographie à la fluorescéine ne montre pas de retard de remplissage ni d'ischémie choroïdienne.
Le patient bénéficiera de plusieurs examens complémentaires, dont une résonance magnétique nucléaire encéphalique, une ponction lombaire et une biologie qui se révéleront tous négatifs.
En comparaison avec le premier cas clinique, l'œdème papillaire va régresser en plus ou moins 40 jours ce qui correspond à la durée moyenne de la demi-vie de l'amiodarone.

Oeil droit

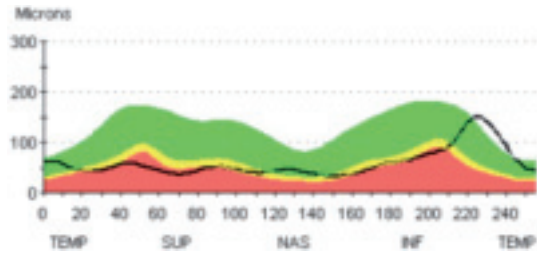

Oeil gauche

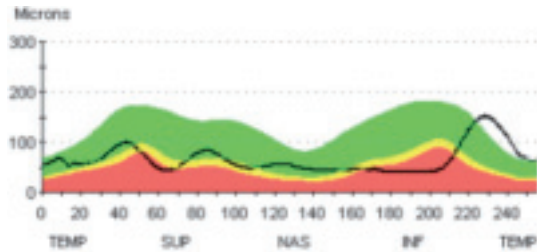

Figure 1(b): Illustration de l'atrophie des fibres nerveuses rétiniennes à l'OCT (Optical coherence tomography) péripapillaire du cas clinique n°1

Il n'y aura quasi pas de changement tant au niveau de son acuité visuelle que de son champ de vision.
L'examen du fond d'œil montrera une atrophie sectorielle de la papille au niveau des territoires anciennement oedémateux.

DISCUSSION

1. Mécanismes physiopathogéniques reconnus de l'amiodarone.

L'amiodarone est un dérivé iodé qui a été développé dans les années 60. Sa principale indication est l'arythmie ventriculaire et la fibrillation auriculaire.
Plusieurs hypothèses ont été émises pour expliquer les mécanismes de toxicité.
La première consiste en une inhibition des phospholipases lysosomales, ce qui va entraîner la formation d'inclusions intracellulaires correspondant à la liaison lipide-médicament.
Ceci a été confirmé par Mansour et al. (8) qui ont retrouvé ces inclusions au niveau des axones du nerf optique d'un patient traité par amiodarone.

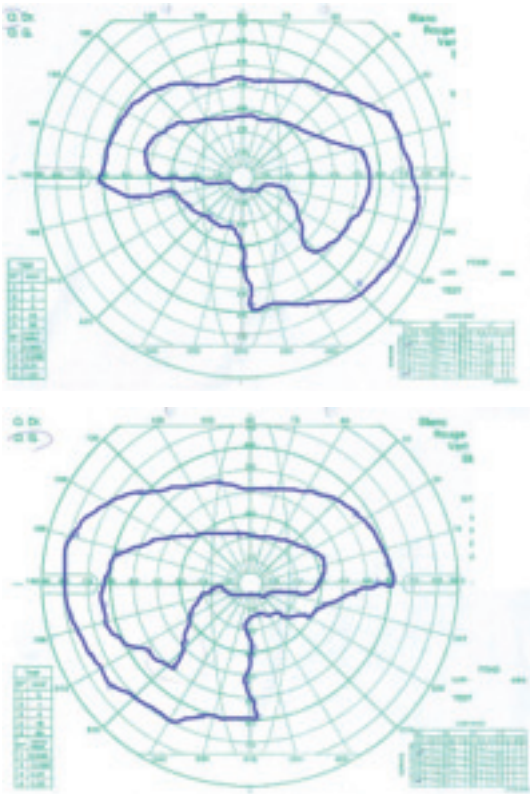

Figure 2(a): Illustration des déficits campimétriques au champ visuel Goldmann du cas clinique n° 2.

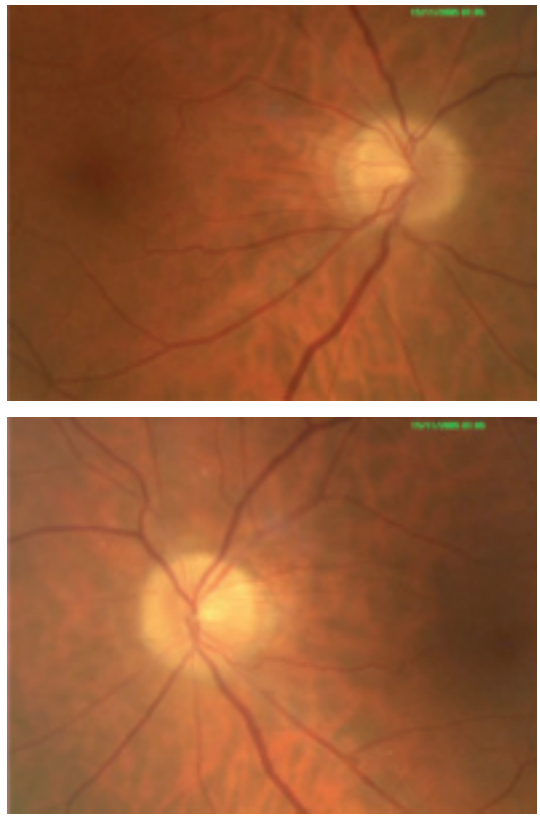

Figure 2 (b): Illustration de l'œdème modéré bilatéral du nerf optique tel que visualisé à la caméra digitale du fond d'œil (NMFU-camera Canon) du cas clinique n° 2.

La deuxième hypothèse rapporte le rôle des radicaux libres qui seraient produits lorsque la molécule est réduite, lors du clivage de l'iodine. Ces radicaux libres entraîneraient une augmentation de la peroxydation des lipides.
Selon la troisième hypothèse (4), l' amiodarone serait capable de pénétrer librement à travers les capillaires fenêtrés au niveau de la choroïde péripapillaire et ainsi atteindre la portion prélaminaire du nerf optique. Cette hypothèse, plutôt d'ordre mécanique, via une accumulation d'inclusions lamellaires dans les cellules gliales, va être responsable d'une augmentation du volume cellulaire allant entraîner un ralentissement du flux axoplasmique et de ce fait un œdème papillaire.

2. Revue de la litterature et diagnostic différentiel.

L'incidence rapportée des névrites optiques liées à l'amiodarone est de 1,79 % des patients prenant le médicament de façon journalière (2). La littérature fait état d'un nombre croissant de cas aux Etats-Unis par rapport à l'Europe où ceux-ci sont peu documentés.
Johnson et al. (5) ont recensé 57 cas de neuropathies optiques liées à l'amiodarone et ont établi une classification en 5 entités cliniques selon le mode d'apparition et l'aspect du nerf optique.
Ils mettent en évidence des formes insidieuses qui sont les plus fréquentes mais aussi des formes aiguës, rétrobulbaires et certaines liées à l'augmentation de la pression intracrânienne, bien que le rôle de celle-ci soit peu clair.
Le diagnostic différentiel entre la neuropathie optique antérieure liée à l'amiodarone (NOAA) et la neuropathie optique antérieure ischémique non artéritique (NOAINA) peut parfois s'avérer très difficile d'autant plus que souvent les patients traités par amiodarone ont un mau-

Tableau 1: *Diagnostic différentiel entre la neuropathie optique antérieure ischémique non artéritique (NOAINA) et la neuropathie optique antérieure secondaire à l'amiodarone (NOAA) (7,9,11).*

	NOAINA	NOAA
Médicament	absent	Dans les 12 premiers mois de prescription de l'amiodarone (moyenne: 4 mois)
Installation	Aiguë	Aiguë, Insidieuse, progressive
Incidence	2.3-10.2/100000 (âge >50 ans)	**1.79% des patients sous amiodarone quotidiennement**
Présentation	Unilatérale	Bilatérale 65% Unilatérale 35%
Rapport cup/disque (C/D)	Petit (<0.2)	Tous les rapports C/D sans exception
Hypertension intracrânienne	absent	occasionnellement
Manifestations systémiques	absent	Tremblement, dysfonctionnements thyroïdien, neurologique et pulmonaire.
Acuité visuelle	De 1/10 à 10/10	De 1/10 à 10/10
Durée de l'œdème papillaire	De 2 à 4 semaines	1 à 8 mois (moyenne : 3 mois)
Récupération	variable	variable

vais statut cardio-vasculaire et des facteurs de risques similaires à ceux retrouvés dans les NOAINA (7,9,11) (Tableau 1). En appliquant les critères diagnostics proposés par Macaluso (7), 66% des patients restent sans étiologie de leur neuropathie optique (9). L'étude de Purvin permet de raffiner le système de classification des patients avec une neuropathie optique lors d'un traitement par amiodarone. Le premier exercice de style est de distinguer les patients avec une présentation bilatérale de ceux avec une œdème papillaire unilatéral. Ces derniers doivent ensuite être classés entre ceux présentant des signes caractéristiques d'une NOIANA ou non. En appliquant de manière systématique ces critères, on augmente la pourcentage de patients avec un diagnostic précis permettant ainsi d'appliquer une thérapeutique appropriée (9).

La résolution de l'œdème prend en moyenne trois mois, en comparaison avec la forme ischémique où l'on peut observer une régression de l'œdème après deux à quatre semaines. Tout comme les neuropathies ischémiques, la récupération est faible, notamment en ce qui concerne le champ visuel (11).

CONCLUSION

Nos deux cas de neuropathie optique sont survenus après quatre mois de traitement par amiodarone à raison de 7 jours sur 7. On peut parfois observer une aggravation du tableau visuel même après arrêt du médicament étant donné sa longue demi-vie (de 35 à 110 jours) ou à cause de l'association de facteurs de risque cardiovasculaires. La présentation la plus fréquente est insidieuse. L'atteinte est la plupart du temps d'emblée bilatérale.

La difficulté diagnostique réside dans les similitudes cliniques avec la neuropathie ischémique non artéritique.

RÉFÉRENCES

(1) BELEC L., DAVILA G., BLEIBEL J.M., AZOULAY A., LALOUN L., POISSON M. – Bilateral optic neuropathy during prolonged treatment with amiodarone. *Ann Med Interne (Paris)* 1992; 143: 349-350.

(2) CHEN D., HEDGES T.R. – Amiodarone optic neuropathy-review. *Semin Ophthalmol* 2003; 18: 169-173.

(3) FEINER L.A., YOUNGE B.R., KAZMIER F.J., STRICKER B.H, FRAUNFELDER F.T. – Optic neuropathy and amiodarone therapy. *Mayo Clin Proc*. 1987; 62: 702-717.

(4) GARRETT S.N., KEARNEY J.J., SCHIFFMAN J.S. – Amiodarone optic neuropathy. *J Clin Neurophthalmol* 1988; 8 : 105-110.

(5) JOHNSON L.N., KROHEL G.B., THOMAS E.R. – The clinical spectrum of amiodarone-associated optic neuropathy. *J Natl Med Assoc* 2004; 96: 147-191.

(6) LEIFERT D., HANSEN L.L., GERLING J. – Amiodarone-associated optic neuropathy: an independent syndrome? Three patients with bilateral optic neuropathy . *Klin Monatsbl Augenheilkd* 2000; 217: 171-177.

(7) MACALUSO D.C., SHULTZ W.T., FRAUNFELDER F.T. – Features of amiodarone -induced

optic neuropathy. *Am J Ophthalmol* 1999; 127: 610-612.
(8) MANSOUR A.M., PUKLIN J.E., O'GRADY R. – Optic nerve ultrastructure following amiodarone therapy. *J Clin Neuro-ophthalmol* 1988; 8: 231-237.
(9) PURVIN V., KAWASAKI M.D., BORRUAT F.X. – Optic neuropathy in patients using amiodarone. Arch Ophthalmol 2006; 124: 696-701.
(10) UEBERMUTH C.A., GERKE E. – First unilateral, later bilateral optic neuropathy. Amiodarone as the cause? *Ophthalmologe* 2002; 99: 470-473.
(11) WALSH & HOYT's Clinical Neuro-Ophthalmology, 5th edition, The essentials: pp 221-246.

Ce travail a été présenté au congrès d'Opthalmologica Belgica (OB 2005), Brussels 2005.
This work has been presented at Opthalmologica Belgica (OB 2005), Brussels 2005

.....

Correspondance et tirés à part:

Nathalie J. COLLIGNON
Service d'Ophtalmologie
CHU de Liège
Domaine du Sart Tilman
B-4000 Liège
Belgique
e-mail: nathalie.collignon@chu.ulg.ac.be