RÉTINE ET ÉPITHÉLIUM PIGMENTAIRE – LE DESFERAL

*ROULEZ F.**

ABSTRACT

Deferoxamine mesylate (Desferal®) is a chelating agent used in hemosiderosis and aluminium overload consecutive to renal dialysis. This drug is the most efficacious for treating iron overload but is associated with ocular toxicity: dose and duration related symptomatic optic neuropathy on the one hand, reversible if treatment stopped, and acute retinal involvement followed by irreversible paucisymptomatic pigmentary changes on the other hand.
Toxic risk factors are intravenous mode of administration, high doses, small iron or aluminium overload, diabetes and young age. Hence, dosis should be adapted to the amount of overload and ophthalmological follow-up should be instaured. Indeed, if treatment is stopped at the beginning of the toxic effect, ocular involvement is reversible.
The baseline ophthalmological examination should include visual acuity measurement, color vision, visual fields, slit lamp and fundus. In case of risk factors, electrophysiology and fluoangiography should be added.

RÉSUMÉ

La Déféroxamine mesylate (Desferal®) ou Desferrioxamine est un agent chélateur d'ions fer et aluminium, utilisé dans le traitement des hémosidéroses secondaires et des surcharges en aluminium chez les insuffisants rénaux dialysés. Ce médicament, utilisé depuis les années '60, est resté le traitement le plus efficace des surcharges en fer, mais présente des risques de toxicité oculaire: d'une part une neuropathie optique aiguë, symptomatique, reliée à la dose et à la durée du traitement, réversible à l'arrêt du traitement, et d'autre part, une rétinopathie survenant en 2 phases: tout d'abord une atteinte rétinienne aiguë et après quelques jours de délai une rétinopathie avec des remaniements pigmentaires irréversibles, peu symptomatiques.
Les facteurs de risque de toxicité seraient la voie d'administration intraveineuse, des doses élevées, une faible surcharge en fer ou en aluminium, le diabète et le jeune âge.
Les précautions à prendre sont une adaptation des doses à la surcharge en fer et une surveillance ophtalmologique régulière. En effet, il semble admis qu'un arrêt du traitement au début de l'atteinte oculaire puisse permettre une régression voire une normalisation de l'acuité visuelle. Le bilan ophtalmologique devrait comporter au moins une mesure de l'acuité visuelle, de la vision des couleurs, des champs visuels, une lampe à fente et un fond d'œil. S'il y a des facteurs de risque, un électrorétinogramme, un électrooculogramme et une fluoangiographie devraient compléter ce bilan.

.....

* *Service d'Ophtalmologie, H.U.D.E.R.F., Université Libre de Bruxelles, Bruxelles*

KEY WORDS :

Deferoxamine mesylate, Desferal®, toxic optic neuropthy, retinal toxicity, chelating agent.

MOTS-CLÉS :

Déféroxamine mesylate, Desferal®, neuropathie optique toxique, toxicité rétinienne, agent chélateur

INTRODUCTION

Les patients souffrant d'anémie chronique, comme par exemple dans les béta-thalassémies majeures, ont besoin de transfusions sanguines durant toute leur vie, et développent donc une surcharge majeure en fer. Cette accumulation en fer est alors responsable de dépôts tissulaires massifs dans la plupart des organes entraînant leur dysfonction : du diabète, un retard de croissance et de maturation sexuelle, une hypoparathyroïdie et surtout une fibrose hépatique et une décompensation cardiaque qui peut être fatale dans la seconde décade de la vie.
La Déféroxamine mesylate (DFO) est un agent chélateur d'anions trivalents : les ions fer et aluminium (Fe^{3+} et Al^{3+}). La ferrioxamine formée est excrétée dans l'urine et la bile. Une chélation continue peut réduire les valeurs sériques de ferritine, qui représente un index de la surcharge ferrique.
Le Desferal® a aussi été utilisé pour les surcharges en aluminium chez les insuffisants rénaux dialysés.
Cet agent chélateur a d'abord été injecté en intramusculaire, puis en intraveineux pendant les transfusions ou en infusion sous-cutanée lente (40 à 70 mg/kg de poids corporel durant 5 à 6 nuits par semaine) (21).
La DFO est utilisée depuis les années '60 et est restée aujourd'hui encore l'agent chélateur le plus efficace. De très nombreux patients ont été traité durant plusieurs années et jusqu'en 1983 peu d'effets secondaires furent décrits (des réactions cutanées locales, de rares cas d'anaphylaxie, une néphrotoxicité réversible, des pertes d'audition, de rares cas de cataracte).
Depuis 1983, probablement parce que des doses plus élevées furent prescrites en intraveineux continu, plusieurs cas de toxicité oculaire plus sérieuse sont rapportés.
Le premier par Davies et coll. (6) décrit, en 1983, 2 complications oculaires chez 4 patients traités par de hautes doses intraveineuses (autour de 100 à 200 mg/kg/jour), alors que l'auteur avait traité auparavant de très nombreux patients en sous-cutané sans avoir jamais eu de signe de toxicité.
Quelques mois plus tard, la série de Lakhanpal et coll. (13) vient confirmer ces observations en décrivant 8 patients atteints de dégénérescence rétinienne pigmentaire et/ou de neuropathie optique après infusion intraveineuse de DFO à la dose de 3 à 12 g/24H pendant quelques jours pour une hémosidérose transfusionnelle sévère.
Depuis lors, les observations de toxicité se sont multipliées, et ont aussi été décrites après traitement sous-cutané prolongé, et chez les hémodialysés.

Il est difficile de tirer un schéma clair et univoque des risques de toxicité liés à l'usage de la DFO car toutes ces études regroupent des dosages très différents, des voies d'administration différentes, des patients d'âge différent avec des pathologies très différentes. Néanmoins on retrouve certaines caractéristiques communes.

PRESENTATION CLINIQUE

La présentation est classique : brusque trouble visuel, anomalies de la vision colorée, héméralopie. Par contre certains patients restent asymptomatiques, et ne seront dépistés que lors d'une recherche systématique de signes de toxicité oculaire (14,16).
La vision est fortement diminuée (de 1/50 à 5/10), le testing des couleurs est souvent anormal (c'est une des premières anomalies détectables dans les formes frustes, avec la détérioration de la sensibilité au contraste (14)), les champs visuels montrent souvent un scotome central ou caeco-central.
Il y a toujours récupération visuelle à l'arrêt du traitement : lente en 12 à 16 semaines et pas toujours complète (13,23).
Au fond d'œil il y a une première phase aiguë, contemporaine de la chute de vision, illustrée par une épithéliopathie exsudative du pôle postérieur : on décrit une subtile perte de transparence de

l'épithélium pigmentaire et de la rétine externe, avec effet masque précoce et diffusion tardive à l'angiographie fluorescéinique (11,13). Plus rarement est associé un léger œdème papillaire ou une diffusion papillaire tardive à la fluoangiographie. Après 3 à 12 semaines apparaissent des remaniements pigmentaires secs de la zone maculaire et/ou équatoriale (pigment mottling). Ces modifications sont irréversibles, peu symptomatiques, et continuent parfois à s'étendre après l'arrêt du Desferal® (Figure 1). Quelques cas d'atrophie optique sont aussi décrits (16).

L'EOG est généralement altéré assez précocément : Pall et coll. (18) décrivent une perturbation aigue mais transitoire de l'EOG, contemporaine de la chute de vision et une récupération complète après l'arrêt du traitement. Cela traduirait donc une altération précoce de l'épithélium pigmentaire. L'EOG serait un marqueur assez sensible de toxicité (12). Néanmoins dans certains cas, l'EOG reste normal (13).
L'ERG est souvent mais pas toujours altéré : les réponses photopiques se dégradent dans les premiers jours, puis récupèrent tandis que les réponses scotopiques commencent à se dégrader, parallèlement à l'apparition de la pigmentation rétinienne (18).
De Virgiliis décrit chez 7 patients sur 15 une diminution transitoire de l'amplitude des réponses à l'ERG après l'infusion IV rapide de Desferal® (9).
Une atteinte rétinienne centrale est parfois mise en évidence par l'ERG multifocal (25).
Les PEV sont souvent transitoirement et précocement altérés (13,16).
Il semblerait donc qu'il y ait atteinte toxique à différents niveaux (8) :
- d'une part une neuropathie optique aiguë, symptomatique, reliée à la dose et à la durée du traitement, réversible à l'arrêt du Desferal® (2,13,16) ;
- d'autre part, une rétinopathie survenant en 2 phases : tout d'abord une atteinte rétinienne aiguë et après quelques jours de délai une rétinopathie avec des remaniements pigmentaires irréversibles, peu symptomatiques.

La rétinopathie et la neuropathie coexistent ou non.
Certains patients, asymptomatiques, sont dépistés avec un tableau d'emblée chronique : des remaniements pigmentaires peu symptomatiques.
Les facteurs de risque de cette toxicité sont très discutés.
La voie d'administration semble avoir une influence : la plupart des études illustrant une toxicité oculaire importante ont pour sujets des patients traités par intraveineux (3,6,13,23,25). Néanmoins une toxicité visuelle a aussi été observée par plusieurs observateurs chez des patients recevant de la Déféroxamine par infusions sous-cutanée (2,15,16) : dans une étude sur 89 patients traités en sous-cutané, Olivieri et coll. (16) ont trouvé 4 patients symptomatiques chez qui une neuropathie optique a été diagnostiquée et 5 autres patients asymptomatiques avec une dépigmentation maculaire.
La dose est un facteur de risque pour la plupart des auteurs : beaucoup d'études montrent que cette toxicité apparaît chez les patients recevant les doses les plus élevées, mais aussi chez ceux ayant les surcharge en fer et en aluminium les plus faibles (16). Ainsi la Desferrioxamine non saturée en fer irait chélater d'autres ions.
Olivieri recommande que les doses sous cutanées journalières de DFO soient ajustées à la surcharge en fer du patient telle que reflétée par la valeur de ferritine sérique et par la quantité de fer excrétée par les urines sur 24H.
Chez les hémodialysés, sans surcharge en fer, une toxicité rétinienne a été décrite avec des doses modérément basses de Desferal® intraveineux (50 mg/kg pendant la dialyse) (1,23), ou même après une seule dose test de 40 mg/kg en intraveineux pendant les 4 heures d'une séance de dialyse (19).
De même une toxicité a été décrite chez 2 des 3 patients avec arthrite rhumatoïde chez qui le Desferal® en intramusculaire lent avait été essayée pour ses propriétés anti-inflammatoires : leurs réserves en fer étaient basses, donc le risque de toxicité élevé (18).
Le diabète semble être un facteur de risque car il pourrait altérer la barrière hémato-rétinienne et permettre à la Desferrioxamine d'atteindre la rétine plus facilement (1).

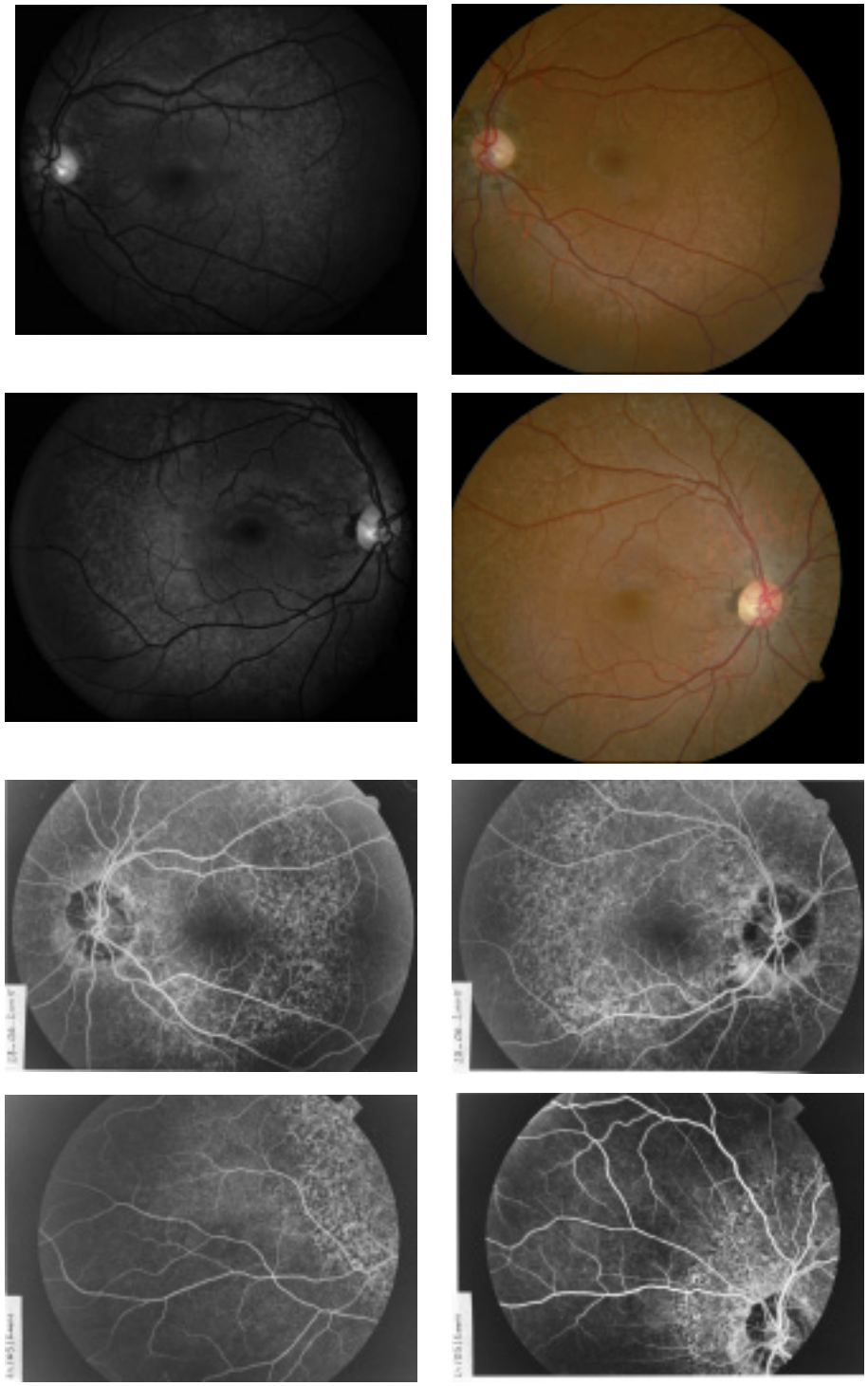

Figure 1 : Remaniements pigmentaires du pôle postérieur 3 ans après une intoxication rétinienne aiguë. En haut, clichés anérythres et en bas, clichés fluoangiographiques.

Le jeune âge serait aussi un facteur de risque (16).
La durée du traitement avant l'apparition des symptômes est très variable : il y a des cas décrits de toxicité aiguë après 1 ou 2 infusions de Desferal® (4,19), les plus courts intervalles entre début du traitement et toxicité semblent se rencontrer chez les patients hémodialysés (11). Lakhanpal et coll. (13) décrivent une toxicité aiguë après 4 à 11 jours de traitement intraveineux. Après traitements sous-cutanés, la toxicité semble plus tardive : Borgna-Pignatti et coll. la décrivent après plusieurs mois (2), Pinna et coll. après 3 ans (20).
Quant à l'évolution des lésions, il semble admis qu'un arrêt du traitement au début de l'atteinte rétinienne puisse permettre une régression voire une normalisation de l'acuité visuelle. Ceci souligne l'importance d'une surveillance ophtalmologique régulière pendant le traitement.
Les remaniements pigmentaires ne disparaissent pas après l'arrêt du Desferal® (11) et peuvent même continuer à s'étendre (13) sans détérioration visuelle même après l'arrêt du médicament (chez 2 patients sur 8 dans l'étude de Lakhanpal et coll.).
Le mécanisme de toxicité rétinienne n'est pas encore très clair, et il peut y avoir différents mécanismes qui coexistent.
Le mécanisme le plus souvent invoqué est une perturbation du métabolisme de certains métaux. Il est connu que le Desferal® peut se lier au cuivre et au zinc, et augmenter l'excrétion urinaire de zinc et de cuivre (9), et ce d'autant plus facilement que les réserves en fer sont faibles.
Le cuivre et le zinc sont présents dans l'épithélium pigmentaire rétinien. Il est possible qu'un déficit intracellulaire de cuivre altère le fonctionnement de diverses enzymes "cuivre-dépendantes" (le métabolisme du cuivre a été impliqué dans certaines rétinites pigmentaires).
Un déficit en zinc pourrait aussi être toxique pour l'épithélium pigmentaire, et Pinna et coll. (20) rapportent un cas de neuropathie optique toxique complètement résolue après 48 h de traitement par compléments oraux de sulphate de zinc.
La Desferrioxamine semble capable de lier le cuivre et de le mobiliser hors de ses réserves vers un autre compartiment. C'est une hypothèse de Pall et coll. (17,18) qui ont mesuré un taux augmenté de cuivre non lié à la céruloplasmine dans le liquide céphalorachidien de patients sous Desferal®. Comme le liquide céphalorachidien a beaucoup de points communs avec l'humeur aqueuse, cet auteur pense que ce taux augmente aussi dans l'oeil. Selon lui, ce cuivre pourrait directement ou indirectement changer le potentiel ionique à travers l'épithélium pigmentaire rétinien, causant une réduction précoce de l'EOG. Avec quelques jours de délai, l'effet combiné de ce cuivre décompartimentalisé et de la lumière va causer des dommages oxydatifs sur les segments externes des photorécepteurs (par peroxydation lipidique) et donc provoquer les anomalies de l'ERG. Une expérience sur des rats a montré une dégradation transitoire de l'onde b de leur ERG dans le décours d'une infusion IV de Desferrioxamine à dose élevée. Cette dégradation était d'autant plus marquée après exposition à la lumière et à l'oxygène (10).
La déplétion aiguë en fer elle-même pourrait avoir un effet négatif sur des enzymes "iron-dependant" de la rétine.
Une action toxique directe de la Desferrioxamine sur la rétine est possible aussi (24).
Quelques études anatomopathologiques ont montré des modifications en microscopie optique et électronique de l'épithelium pigmentaire rétinien et de la membrane de Bruch (22).
En conclusion, il est actuellement admis qu'il est indispensable de réaliser un bilan ophtalmologique avant la mise en route du traitement, et puis une surveillance régulière.
Ce bilan devrait comporter au moins une mesure de l'acuité visuelle, de la vision des couleurs (éventuellement de la sensibilité au contraste), des champs visuels, une lampe à fente et un fond d'œil. S'il y a des facteurs de risque (doses élevées, traitement intraveineux, surcharge en fer ou en aluminium peu importante, diabète) un ERG, un EOG et une fluoangiographie devraient aussi en faire partie.
La dose doit être adaptée à la surcharge en fer. Chez les hémodialysés par exemple, certains considèrent la dose de 40 mg/kg 3X par semaine comme excessive (3).
Il ne faut pas oublier que malgré les effets secondaires décrits, la déféroxamine améliore nettement la survie des patients atteints d'hémosidérose secondaire. D'ailleurs pour certains, la toxi-

cité du Desferal® ne serait pas si fréquente : Cohen et coll. (5) ont testé 52 patients transfusés régulièrement et traités par Desferal® en sous-cutané ou en intraveineux (5 à 12 g/j) pendant 1 à 4 ans et n'a trouvé qu'une seule atteinte symptomatique et une asymptomatique (7).
La décision de continuer ou non le traitement chez un patient avec une rétinopathie active doit mettre en balance les risques de détérioration visuelle et la morbidité liée à la progression de la surcharge en fer.
Une altération de la vision des couleurs, une dégradation de l'EOG, et parfois aussi de l'ERG, ou une diffusion tardive de fluorescéine à l'angiographie pourraient être des signes précoces de toxicité active.
De nouveaux agents chélateurs efficaces viendront bientôt remplacer la Desferrioxamine. La seule alternative actuelle est la Deferiprone (Ferriprox®) qui est un agent chélateur du fer par voie orale, mais qui semble moins efficace pour contrôler la surcharge en fer et qui est parfois associé à une aggravation de la fibrose hépatique, et à des cas d'agranulocytose. Un nouveau médicament : l'ICL670A (Exjade®) va être commercialisé en Belgique dans quelques mois, et aucun effet secondaire oculaire (mis à part quelques opacifications cristallinienne) n'est (jusqu'à présent) décrit.

RÉFÉRENCES

(1) ARDEN G.B., WONKE B., KENNEDY C., HUEHNS E.R. – Ocular changes in patients undergoing long-term desferrioxamine treatment. Br J Ophthalmol 1984 ; 68 : 873-877.
(2) BORGNA-PIGNATTI C., DE STEFANO P., BROGLIA A.M. – Visual loss in patient on high-dose subcutaneous desferrioxamine. Lancet 1984 ; 1 : 681.
(3) CASES A., KELLY J., SABATER F., TORRAS A., GRINO M.C., LOPEZ-PEDRET J., REVERT L. – Ocular and auditory toxicity in hemodialysed patients receiving desferrioxamine. Nephron 1990 ; 56 : 19-23.
(4) CHARTON N., SAHEL J.A., FLAMENT J. – Intoxication de l'épithélium pigmentaire rétinien par la déféroxamine- à propos d'une observation. Bull Soc Ophtalmol France 1990 ; 90 : 599-602.
(5) COHEN A., MARTIN M., MIZANIN J., KONKLE D.F., SCHWARTZ E. – Vision and hearing during deferoxamine therapy. J Pediatrics 1990 ; 118 : 326-330.
(6) DAVIES S.C., MARCUS R.E., HUNGERFORD J.L., MILLER M.H., ARDEN G.B., HUEHNS E.R. – Ocular toxicity of high-dose intravenous desferrioxamine. Lancet 1983 ; 2 : 181-184.
(7) DAVIS B.A., PORTER J.B. – Long-term outcome of continuous 24-hour deferoxamine infusion via indwelling intravenous catheters in high-risk beta-thalassemia. Blood 2000 ; 95 : 1229-1236.
(8) DE DONCKER R., CASTEELS I., LEYS A., MISOTTEN L. – Desferrioxamine and ocular toxicity, causal or concomitant relationship. Bull Soc belge Ophtalmol 1987 ; 220 : 61-67.
(9) DE VIRGILIIS S., CONGIA M., TURCO M.P., FRAU F., DESSI C., ARGIOLU F., SORCINELLI R., SITZIA A., CAO A. – Depletion of trace elements and acute ocular toxicity induced by desferrioxamine in patients with thalassaemia. Arch Dis Childhood 1988 ; 63 : 250-255.
(10) GOOD P.A., CLAXSON A., MORRIS C.J., BLAKE D.R. – A model for desferrioxamine-induced retinopathy using the albino rat. Ophthalmologica 1990 ; 201 : 32-36.
(11) HAIMOVICI R., D'AMICO D.J., GRAGOUDAS E.S., SOKOL S. – Deferoxamine Retinopathy Study Group. The expanded clinical spectrum of deferoxamine retinopathy. Ophthalmology, 2002 ; 109 : 164-171.
(12) HIDAJAT R.R., MCLAY J.L., GOODE D.H., SPEARING R.L. – EOG as a monitor of desferrioxamine retinal toxicity. Doc Ophthalmol 2004 ; 109 : 273-278.
(13) LAKHANPAL V., SCHOCKET S.S., JIJI R. – Deferoxamine-induced toxic retinal pigmentary degeneration and presumed optic neuropathy, Ophthalmology 1984 ; 91 : 443-451.
(14) MATHYS B., BAECK A., VEROUGSTRAETE C., VERSTAPPEN A., D'HAENE M., ZANEN A. – Altérations pigmentaires de la rétine chez des patients dialysés traités par la desféroxamine. Bull Soc belge Ophtalmol 1988 ; 229 : 49-60.
(15) MEHTA A.M., ENGSTROM R.E. Jr, KREIGER A.E. – Deferoxamine-associated retinopathy after subcutaneous injection. Am J Ophthalmol 1994 ; 118 : 260-261.
(16) OLIVIERI N.F., BUNCIC J.R., CHEW E., GALLANT T., HARRISON R.V., KEENAN N., LOGAN W., MITCHELL D., RICCI G., SKARF B., TAYLOR M., FREEDMAN M.H. – Visual and auditory neurotoxicity in patients receiving subcutaneous deferoxamine infusions. New Engl J Med 1986 ; 314 : 869-873.

(17) PALL H., BLAKE D.R., GOOD P.A., WINYARD P., WILLIAMS A.C. – Copper chelation and the neuro-ophthalmic toxicity of desferrioxamine. Lancet 1986; 2: 1279.
(18) PALL H., BLAKE D.R., WINYARD P., LUNEC J., WILLIAMS A., GOOD P.A., KRITZINGER E.E., CORNISH A., HIDER R.C. – Ocular toxicity of desferrioxamine - an example of copper promoted auto-oxidative damage? Br J Ophthalmol 1989; 73: 42-47.
(19) PENGLOAN J., DANTAL J., ROSSAZZA C., ABAZZA M., NIVET H. – Ocular toxicity after a single intravenous dose of desferrioxamine in 2 hemodialyzed patients. Nephron 1987; 46: 211-212.
(20) PINNA A., CORDA L., CARTA F. – Rapid recovery with oral zinc sulphate in deferoxamine-induced presumed optic neuropathy and hearing loss. J Neuro-Ophthalmol 2001; 21: 32-33.
(21) PROPPER R.D., COOPER B., RUFO R.R., NIENHUIS A.W., ANDERSON W.F., BUNN H.F., ROSENTHAL A., NATHAN D.G. – Continuous subcutaneous administration of deferoxamine in patients with iron overload. New Engl J Med 1977; 297: 418-423.
(22) RAHI A.H., HUNGERFORD J.L., AHMED A.I. – Ocular toxicity of desferrioxamine: light microscopic histochemical and ultrastructural findings. Br J Ophthalmol 1986; 70: 373-381.
(23) RUBINSTEIN M., DUPONT P., DOPPEE J.P., DEHON C., DUCOBU J., HAINAUT J. – Ocular toxicity of desferrioxamine. Lancet 1985; 1: 817-818.
(24) SIMON P., ANG K.S., MEYRIER A., ALLAIN P., MAURAS Y. – Desferrioxamine, ocular toxicity and trace metals. Lancet 1983; 2: 512-513.
(25) SZWARCBERG J., MACK G., FLAMENT J. – Toxicité oculaire de la déféroxamine. J Fr Ophtalmol 2002; 25: 609-614.

.....

Correspondance et tirés à part:

Dr F. ROULEZ
Service d'Ophtalmologie
H.U.D.E.R.F.
Avenue J.-J. Crocq, 15
B – 1020 Bruxelles
Téléphone: 02/477.31.83
Fax: 02/477.26.89
E-mail: francoise.roulez@huderf.be