LA TOXICITÉ DES INJECTIONS INTRAVITRÉENNES D'ANTIBIOTIQUES ET ANTIVIRAUX

*LIBERT J.**

ABSTRACT

Intravitreal injections of antivirals, antifungals and antibiotics are very efficacious in the management of intraocular infections, which is not the case with per os, intravenous or peribulbar administration. However, these drugs have some toxic potential, more pronounced if used in intraocular condition. Being too toxic, aminoglycosides have been replaced by Ceftazidime and Vancomycine in the management of bacterial endophthalmitis. Efficacy of these drugs for prophylactic use is not demonstrated and their toxic potential remains to be kept in mind.

RÉSUMÉ

Les antiviraux, antimycotiques et antibiotiques sont très efficaces dans la prise en charge des infections intra-oculaires lorsqu'ils sont injectés en intravitréens, alors qu'ils sont peu utiles, à quelques exceptions près, après administration bucale, intraveineuse ou péribulbaire.
Cependant, ils ont une potentialité toxique sur la rétine plus importante après injection intra-oculaire que par les autres voies.
A cause de leur toxicité particulière, les aminoglycosides ont été remplacés par le Ceftazidime et la Vancomycine, dans la prise en charge des endophtalmites bactériennes.
Leur efficacité n'est pas formellement démontrée dans la prophylaxie des infections intra-oculaires, tandis que leur potentialité toxique demeure préoccupante.

KEY WORDS :

intravitreous injection, antifungals, antibiotics, antiviral drugs.

MOTS-CLÉS :

injection intravritréenne, antifongiques, antibiotiques, antiviraux.

.....

* *Service d'Ophtalmologie, Hôpital St Pierre, Université Libre de Bruxelles, Bruxelles*

INTRODUCTION

De nombreuses études ont évalué la toxicité des injections intra-oculaires de différents agents anti-infectieux pour déterminer quelles sont les doses administrables en clinique, sans encourir de risques de toxicité. Elles se basent sur des données obtenues par expérimentation animale principalement pour déterminer les doses toxiques et sur les observations sur l'homme pour confirmer l'innocuité de certaines drogues à certains dosages, mais aussi pour rapporter des accidents thérapeutiques éventuels.

Ces études sont importantes car les injections intravitréennes d'agents anti-infectieux sont indispensables dans toute une série de circonstances car leur pénétration, après injection par voie intraveineuse, topique ou péribulbaire, est mauvaise, à quelques exceptions près.

INJECTIONS INTRAVITRÉENNES D'AGENTS ANTIVIRAUX

Les agents antiviraux ont été souvent injectés pour essayer de contrôler les infections à cytomégalovirus et à herpès virus dans le cadre d'immunodéficience acquise (par exemple dans le SIDA) ou de virose aiguë, comme les rétinites nécrosantes chez les patients immunocompétents.

Leur emploi en injection intravitréenne se justifie par leur mauvaise pénétration dans la rétine et leur toxicité générale après administration par voie intraveineuse.

TOXICITÉ DU GANCICLOVIR

Cette toxicité a été étudiée de façon approfondie chez l'animal après injections de doses croissantes. La toxicité était estimée sur base de l'examen clinique, de l'ERG et des lésions histopathologiques, principalement en microscopie électronique.

Chez le lapin, une toxicité est rencontrée pour des concentrations supérieures à 150 μg/0,1ml. L'ERG est réduit de 20% 4 mois après l'injection de 200 μg/0,1ml. Pour des doses supérieures, L'ERG est réduit ou aboli après un mois et les lésions histopathologiques sont importantes, surtout dans la couche des photorécepteurs (23,27).

Chez l'homme, les recommandations de l'emploi du Ganciclovir se basent sur des études cliniques principalement. Les premiers essais thérapeutiques (20,38) se sont faits avec les doses réputées non toxiques chez l'animal (200μg/0,1ml) mais des études ultérieures ont montré l'innocuité de doses plus massives, de l'ordre de 2000 μg à 5000 μg (2,18,39,42).

Il a été cependant rapporté une injection accidentelle d'une très haute dose (40 mg/0,1 ml), avec perte de toute fonction visuelle malgré vitrectomie immédiate pour rincer le produit toxique après l'accident (32). L'aspect clinique se caractérise par une vasculite nécrosante.

Le mécanisme de toxicité reste peu clair et on a évoqué la nature alcaline de la drogue, de possibles dommages osmotiques et, éventuellement, des problèmes de cristallisation (32). Les doses, actuellement recommandées, sont des injections de 400 μg chez l'homme, une à deux fois par semaine, ou de 2000 à 5000 μg, une fois par semaine.

Les doses recommandées dans le liquide de vitrectomie sont d'environ 30 μg/ml.

Indépendamment des problèmes de toxicité, il se pose parfois des problèmes de résistance du virus à la drogue antivirale injectée, des problèmes de courte demi-vie dans le vitré (48 à 72h) qui nécessitent des injections répétées. Celles-ci sont sources de complications comme la cataracte, les hémorragies vitréennes, le décollement de rétine et éventuellement des endophtalmites par contamination.

TOXICITÉ DU FOSCARNET

L'intérêt du Foscarnet est que la drogue reste active sur des virus résistant au Ganciclovir. Les doses recommandées sont de 400 à 600 μg. Il semble qu'il n'apparaisse aucune toxicité chez les lapins jusqu'à des doses allant jusqu'à 2,4 mg (7).

TOXICITÉ DU CIDOFOVIR

Ce médicament aurait pu être employé en cas de résistance aux deux drogues précédentes. Malheureusement, aux doses thérapeutiques, il provoque une réaction d'uvéite très importante avec une hypotonie profonde. Les yeux ont tendance à partir en phtysis avec nécessité de pratiquer une vitrectomie et injection intravitréenne de silicone pour garder au globe un aspect cosmétique acceptable.

PERSPECTIVES

Des nouvelles drogues sont toujours en développement ainsi que de nouvelles présentations sous forme de liposomes (29), de forme cristallisée (12) ou de nano-particules combinées à de l'albumine (26). Il existe aussi de nouveaux modes d'administration sous forme de petites capsules à libération lente de la drogue active se présentant sous forme de plugs ou sous forme de Vitrasert (40).
Le Vitrasert offre des perspectives intéressantes car il va livrer la drogue pendant 8 à 12 mois. On n'y retrouve que peu d'effets toxiques. Cependant, il nécessite une intervention chirurgicale pour le placer en trans-scléral au niveau de la pars plana. Ceci peut provoquer des fibroses intravitréennes et être source de difficultés d'explantation.
Par bonheur, les maladies d'immuno-déficience sont beaucoup mieux traitées actuellement par tri-thérapie et le nombre d'injections intravitréennes nécessaires devient assez rare. Dans les années 1990 à 2000, nous pratiquions à l'hôpital St-Pierre entre 5 et 10 injections par semaine. Depuis 2000, nous sommes à moins d'une injection par mois.

INJECTIONS INTRAVITRÉENNES D'ANTIMYCOTIQUES

L'Amphotéricine B est la seule drogue utilisée actuellement en injection intravitréenne dans le traitement des mycoses intra-oculaires. Son injection intraveineuse ne donne pas de concentration significative au niveau du vitré. Par contre, l'injection intravitréenne peut, à elle seule, suffire à contrôler l'évolution d'une mycose endoculaire (8).
Pour les doses recommandées chez l'homme, qui sont de 5 à 10 μg par injection, aucune toxicité n'a été rapportée chez l'homme.
Chez les lapins, des cataractes, des signes inflammatoires au niveau vitréen et des lésions de nécrose rétinienne ont été rapportées avec des injections de doses supérieures à 5 à 10 μg (4,35) et certains auteurs insistent sur la toxicité de la drogue pour l'endothélium cornéen (1).

INJECTIONS INTRAVITRÉENNES D'ANTIBIOTIQUES

A l'exception des fluoro-quinolones, les antibiotiques traversent mal la barrière hémato-rétinienne et la barrière hémato-vitréenne. Ceci a été amplement démontré à l'état physiologique. Par contre, avec la pathologie, en cas d'inflammation aiguë, les données sont difficiles à trouver.
Par ailleurs, l'administration par voie générale de certains antibiotiques fait courir au patient un risque de toxicité parfois fort important, principalement au niveau des reins mais aussi du foie et des organes hémato-poïétiques.

TOXICITE INTRAVITRÉENNES DES AMINO-GLYCOSIDES

Les aminoglycosides représentent une classe d'antibiotiques dans laquelle on retrouve la Gentamicine, la Tobramycine, la Nétilmycine et l'Amikacine qui sont actifs sur les bactéries gram (-) principalement. Ils peuvent être administrés en gouttes, en injection sous-conjonctivale et en intravitréen. La pénétration des antibiotiques, après injection intraveineuse, est extrêmement mauvaise. La pénétration, après injection périoculaire, donne des condensations intéressantes dans l'humeur aqueuse mais la demi-vie est courte et les doses thérapeutiques sont difficilement atteintes.

Par contre, on note une toxicité locale, après injection d'antibiotiques en sous-conjonctival (24), se caractérisant par une hyperhémie importante du tissu dans lequel on pourra retrouver des macrophages abondants contenant une grande quantité de lysosomes, chargés d'inclusions de nature lipidique (Figure 1 et 2). De plus, ces mêmes inclusions lipidiques se retrouvent au niveau du rein et sont le témoin de la toxicité tubulaire de ces drogues (37) (Figure 3).

La toxicité des amino-glycosides a été étudiée de façon extensive en biologie moléculaire, tant sur culture de tissu que sur les tissus en expérimentation animale. Ces études démontrent le stockage de phospholipides en intralysosomial, lié à une inhibition de la sphingomyélinase et des phospholipases (3).

Les études chez l'animal montrent que des injections intravitréennes de 500 μg d'aminoglycoside chez le lapin et chez le singe ne mettent en évidence aucune lésion au niveau du cristallin, du vitré ou de la rétine. Des injections de 1 mg et plus commençent à provoquer des dommages

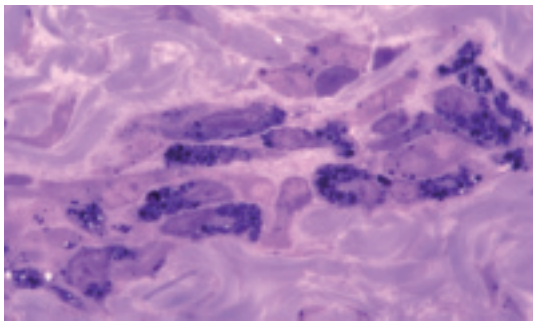

Figure 1 : Huit jours après l'injection de Gentamicine en sous-conjonctival chez l'homme, on peut observer une surcharge lipidique au sein d'un infiltrat macrophagique.

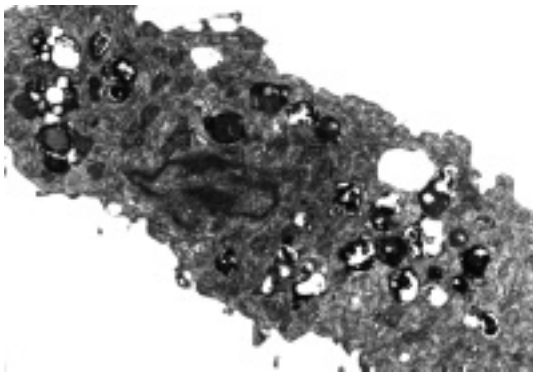

Figure 2 : Les inclusions intralysosomiales dans les macrophages montrent un profil lamellaire dense, correspondant au stockage de lipides complexes

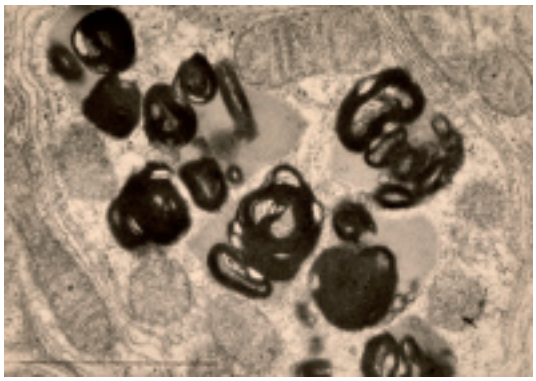

Figure 3: Accumulation de sphingolipides dans les cellules tubulaires rénales après injection sous-conjonctivale de Gentamicine chez le lapin.

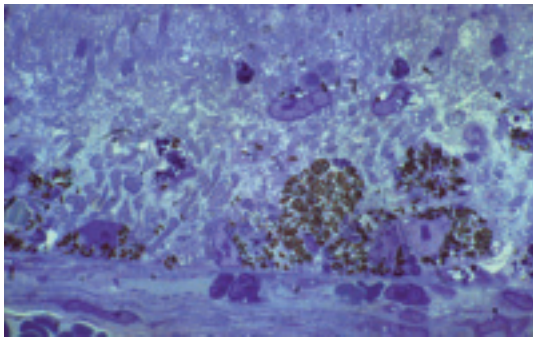

Figure 4: Huit jours après injection de 1000 μg de gentamicine chez le lapin apparaissent une nécrose des photorécepteurs, une métaplasie des cellules de l'épithélium pigmentaire et une accumulation intracellulaire de lipides complexes.

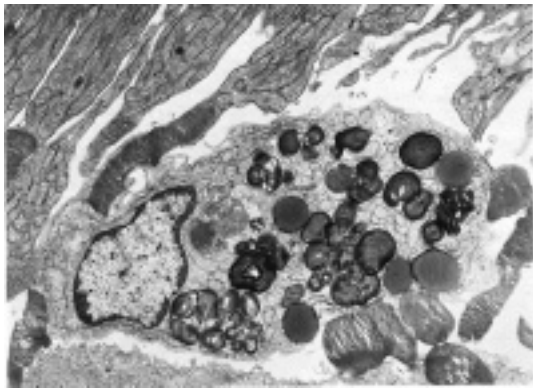

Figure 5: Parallèlement à la nécrose, on voit apparaître des macrophages présentant un stockage intralysosomial de lipides complexes.

significatifs, liés à un enchaînement de phénomènes similaires à ce que l'on observe au niveau de la conjonctive, du rein et des cultures de cellules. Dans la phase initiale, on observe l'accumulation de lipides complexes, dont l'ultrastructure est similaire à celle des phospholipides, au sein de l'épithélium pigmentaire. Plus tard apparaissent des lésions de destruction des photorécepteurs et, finalement, la nécrose de toute la rétine (14) (Figure 4 et 5).

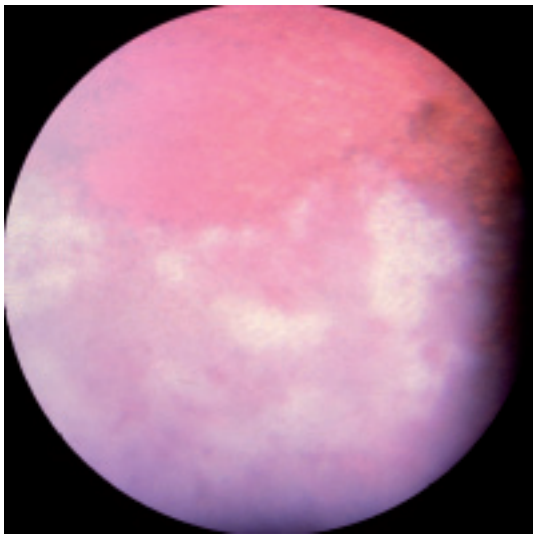

Figure 6: Nécrose rétinienne, avec infiltrats oedémateux et vasculite apparaissant quelques heures après l'injection de 2000 μg de gentamicine chez le lapin. Cette image ressemble de très près à ce qui a été décrit chez l'homme.

Les premiers rapports de toxicité chez l'homme datent de 1983 avec une injection accidentelle de dose massive de Tobramycine dans le vitré (6), puis de 1986, suite à une injection massive de Gentamicine dans le vitré à cause d'une erreur de dosage accidentelle (13,25).
Plus tard, sont apparus dans la littérature des rapports de réaction toxique très inquiétante à la suite d'injections intravitréennes de doses thérapeutiques de Gentamicine, Tobramycine ou Amikacine injectées sans vitrectomie (33) après vitrectomie totale (31) ou après vitrectomie limitée (9).
Les lésions se caractérisent principalement par une vasculite nécrosante avec infarctus maculaire, œdème de toute la rétine du pôle postérieur, hémorragie intrarétinienne et absence de perfusion capillaire (Figure 6). A cette phase aiguë, suit un stade d'atrophie maculaire avec des remaniements pigmentaires diffus avec une absence de perfusion dans le réseau vasculaire rétinien.
Il est difficile de savoir si les lésions, décrites chez l'homme à la suite d'injections de doses thérapeutiques recommandées, répondent au même phénomène que la toxicité décrite chez l'animal. En effet, chez l'animal, les effets toxiques dépendent essentiellement de la quantité d'antibiotiques injectée et semblent résulter d'un phénomène de stockage de lipides complexes au sein des cellules pigmentaires avec retentissement nécrotique au niveau de la rétine.
Chez l'homme, les études de la littérature montrent que la toxicité en culture de cellules et en injection sous-conjonctivale répondent à un mécanisme semblable à celui décrit chez l'animal (24). Il n'existe malheureusement pas d'illustration histopathologique des accidents survenus avec des doses thérapeutiques.
Depuis ces premiers rapports de cas isolés, une enquête, effectuée par Campochiaro en 1991 a interrogé les membres de sociétés scientifiques intéressées à la chirurgie vitréorétinienne (9,11). Cette étude a apporté 93 cas de toxicité après injection intravitréenne de Gentamicine, quatre cas après injection d'Amikacine et trois cas après injection de Tobramycine. Il apparaît donc que les doses thérapeutiques sont proches des doses toxiques.
Par ailleurs, les erreurs sont faciles dans les processus de dilution et peuvent aboutir, de façon accidentelle, à injecter dix fois la dose que l'on voulait initialement injecter. Les recommandations de cette enquête étaient d'arrêter l'utilisation d'amino-glycosides en intravitréen. La même étude rapportait trois accidents après injection sous-conjonctivale d'amino-glycosides, en pas-

sant d'abord par effraction de la coque sclérale. Les recommandations d'abstention s'étendaient donc aussi aux injections sous-conjonctivales.

INJECTION DE CÉPHALOSPORINES

Les céphalosporines sont le Cefazolin, le Ceftriaxone et le Ceftazidime. Ces antibiotiques sont particulièrement actifs contre le staphylocoque doré, ce qui les rend intéressants dans la thérapeutique des endophtalmites postchirurgicales puisqu'elles sont majoritairement liées à une contamination par cette bactérie.
Une étude animale montre que les injections de doses inférieures ou égales à 2,25 mg sont sûres chez l'animal et que les lésions toxiques n'apparaissent que si les doses dépassent 10 mg. A ce moment, apparaissent des lésions de fragmentation des photorécepteurs et de modifications kystiques de la rétine avec formation de trou maculaire (10,15,22).
Aucun accident n'a été rapporté après utilisation des doses recommandées et, jusqu'à présent, aucun rapport ne se trouve dans la littérature d'injection accidentelle de doses plus importantes chez l'homme.

VANCOMYCINE

La Vancomycine est un agent de choix contre les germes Gram(+). Elle combine grande efficacité et faible toxicité.
Chez l'animal, les doses thérapeutiques (1 mg) ont été montrées sûres, tant du point de vue clinique que du point de vue histopathologique. Des anomalies modérées s'observent avec des doses allant de 2 à 5 mg. Les lésions toxiques apparaissent si les doses dépassent 10 mg avec destruction totale de la rétine (21,30,34).
Le problème du traitement des endophtalmites par injection intravitréenne résulte principalement de la demi-vie assez courte de ces antibiotiques, une fois injectés dans le vitré. Cette demi-vie est encore plus courte dans les yeux aphaques et dans les yeux vitrectomisés. Ceci amène régulièrement à réinjecter des antibiotiques. Il ne semble pas que l'on risque de toxicité accrue si les injections se font dans un intervalle de 48h (28).
Certains articles recommandent l'injection additionnelle de Dexamethasone. Les études chez l'animal ne montrent pas de toxicité additionnelle en cas de combinaison (41).

INJECTIONS D'ANTIBIOTIQUES ET D'ANTIVIRAUX DANS LES YEUX VITRECTOMISÉS ET REMPLIS DE SILICONE

Ceci concerne principalement l'injection de Ganciclovir, de Vancomycine et de Ceftazidime qui sont les drogues les plus employées actuellement en injection intravitréenne.
Des études sur le modèle animal montrent que l'injection de dose complète provoque des lésions repérables à l'ERG et démontrées par les études histopathologiques (19). Il est donc recommandé de réduire la dose du quart dans ces yeux remplis d'huile de silicone afin de n'observer aucun signe de toxicité.

INJECTIONS PROPHYLACTIQUES

Vu la gravité des endophtalmites postchirurgicales, certains auteurs ont recommandé l'injection prophylactique d'antibiotiques en fin d'intervention (18).
Ces recommandations ne sont pas confirmées par d'autres auteurs (17) qui rapportent des infections même chez des patients ayant reçu des injections prophylactiques (36), alors que le risque de toxicité persiste (5).

RÉFÉRENCES

(1) ADENIS J.P., LEBOUTET M.J., LOUBET A., LOUBERT R., ROBIN A. – Ultrastructural and experimental study of the ocular toxicity of antibiotics and antifungals on the corneal endothelium. J Fr. Ophtalmol 1981 ; 4 : 205-212.
(2) AREVALO J.F., GARCIA R.A., MENDOZA A.J. – High-dose (5000-µg) intravitreal Ganciclovir combined with highly active antiretroviral therapy for cytomegalovirus retinitis in HIV-infected patients in Venezuela. Eur J Ophthalmol 2005 ; 15 : 610-618.
(3) AUBERT-TULKENS G., VAN HOOF F., TULKENS P. – Gentamicin-induced phospholipidosis in cultured rat fibroblasts. Lab Invest 1979 ; 40 : 481.
(4) AXELROD A.J., PEYMAN G.A., APPLE D.J. – Toxicity of intravitreal injection of Amphotericin B. Am J Ophthalmol 1973 ; 76 : 578-583.
(5) AXER-SIEGEL R., STIEBEL-KALISH H., ROSENBLATT I. – Cystoid macular edema after cataract surgery with intraocular vancomycin. Ophthalmology 1999 ; 106 : 1660-1664.
(6) BALIAN J.V. – Accidental intraocular tobramycin injection : A case report. Ophthalmic Surg 1983 ; 14 : 353-354.
(7) BERTHE P., BAUDOUIN C., GARROFFO R., HOFMANN P., TABURET A.-M., LAPALUS P. – Toxicology and pharmacocynetic analysis of intravitreal injections of Foscarnet, either alone or in combination with Ganciclovir. Invest Ophthalmol Vis Sci 1994 ; 35 : 1038-1045.
(8) BROD R.D., FLYNN H.W., CLARKSON J.G., PFLUGFELDER S.C., CULBERSON W.W., MILLER D. – Endogenous Candida endophthalmitis. Management without intravenous Amphotericin B. Ophthalmology 1990 ; 97 : 666-672.
(9) CAMPOCHIARO P.A., CONWAY B.P. – Aminoglycoside toxicity : a survey of retinal specialists. Implication for ocular use. Arch Ophthalmol 1991 ; 109 :946-950.
(10) CAMPOCHIARO P.A., GREEN W.R. – Toxicity of intravitreous ceftazidimes in primate retina. Arch Ophthalmol 1992 ; 110 : 1625-1629.
(11) CAMPOCHIARO P.A., LIM J.I. – Aminoglycoside toxicity in the treatment of endophthalmitis : The aminoglycoside toxicity study group. Arch Ophthalmol 1994 ; 112 : 48-53.
(12) CHENG L., HOSTETLER K.Y., CHAIDHAWANGUL S., GARDNER M.F., BEADLE J.R., TOYOGUCHI M., DERGERON-LYNN G., FREEMAN W.R. – Treatment or prevention of Herpes Simplex Virus retinitis with intravitreally injectable crystalline Ganciclovir. Invest Ophthalmol Vis Sci 2002 ; 43 : 515-521.
(13) CONWAY B.P., CAMPOCHIAROA P.A. – Macular infarction after endophtalmitis treated with vitrectomy and intravitreal gentamicin. Arch Ophthalmol 1986 ; 104 : 367-371.
(14) D'AMICO D.J., LIBERT J., KENYON K.R., HANNINEN L.A., CASPERS-VELU L. – Retinal toxicity of intravitreal gentamicin. An electron microscopic study. Invest Ophthalmol Vis Sci 1984 ; 25 : 564-573.
(15) FISHER J.P., CIVILETTO S.E., FORSTER R.K. – Toxicity, efficacy and clearance on intravitreally injection of cefazolin. Arch Ophthalmol 1982 ; 100 : 650-652.
(16) GIMBEL H.V., SUN R. – Prophylactic intracameral vancomycin and CME. Ophthalmology 2000 ; 107 : 1614-1615.
(17) GRITZ D.C., CEVALLOS A.V., SMOLIN G. – Antibiotic supplementation of intraocular irrigating solutions. An in vitro model of antibacterial action. Ophthalmology1996 ; 103 : 1204-1208.
(18) HEERY S., HOLLOWS F. – High-dose intravitreal gancyclovir for cytomegaloviral (CMV) retinitis. Aust N Z J Ophthalmol 1989 ; 17 : 405-408.
(19) HEGAZY H.M., KIVILCIM M., PEYMAN G.A., UNAL M.H., LIANG C., MOLINARI L.C., KAZI A. – Evaluation of toxicity of intravitreal ceftazidime, vancomycin and gancyclovir in a silicone oil-filled eye. Retina 1999 ; 19 : 553-557.
(20) HENRY K., CANTRILL H., COURTNEY F., CHINNOCK B., BALFOUR H.H. – Use of intravitreal Ganciclovir for cytomegalovirus retinitis in a patient with AIDS. Am J Ophthalmol 1987 ; 103 : 17-23.
(21) HOMER P., PEYMAN G.A., KOZIOL J. – Intravitreal injection of vancomycin in experimental staphylococcus endophthalmitis. Acta Ophthalmol 1975, 53 : 311-320.
(22) JAY W.M., AZIZ M.Z., RISSING J.P. – Pharmacokinetic analysis of intravitreal ceftriaxone in monkeys. Arch Ophthalmol 1985 ; 103 : 121-123.
(23) KAO G.W., PEYMAN G.A., FISCELLA R., HOUSE B. – Retinal toxicity of Gancyclovir in vitrectomy infusion solution. Retina 1987 ; 7 : 80-83.
(24) LIBERT J., KETELBANT-BALASSE P., VAN HOOF F., AUBERT-TULKENS G., TULKENS P. – Cellular toxicity of gentamicin. Am J Ophthalmol 1979 ; 87 : 405.

(25) MC DONNALD H.R., SCHATZ H., ALLEN A.W., CHENOWETH R.G., COHEN H.B., CRAWFORD J.B., KLEIN R., MAY D.R., SNIDER J.D. – Retinal toxicity secondary to intraocular gentamicin injection. Ophthalmology 1986; 93: 871-877.
(26) MERODIO M., IRACHE J.M., VALANMESH F., MIRSHAHI M. – Ocular disposition and tolerance of Ganciclovir-loaded albumin nanoparticles after intravitreal injection in rats. Biomaterials 2002; 23: 1587-1594.
(27) MOSCHOS M., VAMVASAKIS M., KONTOGEORGOS G., PAPANTONIS F., PANAGAKIS E., CHATZIS V. – Intravitreal application of Ganciclovir in Rabbits: ERG and electron-microscopic findings. Ophthalmologica 1996; 210: 215-222.
(28) OUM B.S., D'AMICO D.J., KWAK H.W. – Intravitreal antibiotic therapy with vancomycin and aminoglycoside. Examination of the retinal toxicity of repetitive injections after vitreous and lens surgery. Graefes Arch Clin Exp Ophthalmol 1992; 230: 56-61.
(29) PEYMAN G.A., SCHULMAN J.A., KHOOBEHI B., ALKAN H.M., TAWAKOL M.E., MANI H. – Toxicity and clearance of a combination of liposome-encapsulated Ganciclovir and Trifluridine. Retina 1989; 9: 232-236.
(30) PFLUGFELDERS C., HERNANDEX E., FLIESLER S.J. - Intravitreal vancomycin: retinal toxicity, clearance, and interaction with gentamicin. Arch Ophthalmol 1987; 105: 831-837.
(31) PIGUET B., CHOBAZ C., GROUNAUER P.-A. – Rétinopathie toxique sur injection intravitréenne d'amikacine et vancomycine. Klin Monatsbl Augenheilk 1996; 208: 358-359.
(32) SARAN B.R., MAGUIRE A.M. – Retinal toxicity of high dose intravitreal Ganciclovir. Retina 1994; 14: 248-252.
(33) SEAWRIGHT A.A., BOURKE R.D., COOLING R.J. – Macular toxicity after intravitreal amikacin. Aust N Z J Ophthalmol 1996; 24: 143-146.
(34) SMITH M.A., SORENSON J.A., LOWY F.D. – Treatment of experimental methicillin-resistant staphylococcus epidermidis endophthalmitis with intravitreal vancomycin. Ophthalmology 1986; 93: 1328-1335.
(35) SOURI E.N., GREEN W.R. – Intravitreal Amphotericin B toxicity. Am J Ophthalmol 1974; 78: 77-81.
(36) TOWSEND-PICO W.A., MEYERS S.M., LANGSTON R.H. – Coagulase-negative staphylococcus endophthalmitis after cataract surgery with intraocular vancomycin. Am J Ophthalmol 1966; 121: 318-319.
(37) TULKENS P., AUBERT-TULKENS G., VAN HOOF F., TROUET A. – The lysosomal toxicity of aminoglycosides. In: Nephrotoxicity, Filastre JP, editor. New York Masson Publishing, 1978: 231-251.
(38) USSERY F.M., GIBSON S.R., CONKLIN R.H., PIOT D.F., STOOL E.W., CONKLIN A.J. – Intravitreal Ganciclovir in the treatment of AIDS-associated cytomegalovirus retinitis). Ophthalmology 1988; 95: 640-648.
(39) VELEY G., ROY C.E., WHITCUP S.M., CHAN C.-C., ROBINSON M.R. – High-dose intravitreal Ganciclovir and Foscarnet for cytomegalovirus retinitis. Am J Ophthalmol 2001; 131: 396-397.
(40) YASUKAWA T., KIMURA H., TABATA Y., OGURA Y. – Biodegradable scleral plugs for vitreoretinal drug delivery. Advanced Drug Delivery Reviews 2001; 52: 25-36.
(41) YOSHIZUMI M.O., BHAVSAR A.R., DESSOUKI A., KASHANI A. – Safety of repeated intravitreous injections of antibiotics and dexamethazone. Retina 1999; 19: 437-441.
(42) YOUNG S., MORLET N., BESEN G., WILEY C.A., JONES P., GOLD J., LI Y., FREEMAN W.R., CORONEO M.T. – High-dose (2000-μg) intravitreous Ganciclovir in the treatment of cytomegalous retinitis. Ophthalmology 1998; 105: 1404-1410.

.....

Correspondance et tirés à part:

Dr J. LIBERT
Service d'Ophtalmologie
Hôpital Saint-Pierre
Rue aux laines, 105
B- 1000 Bruxelles
Téléphone: 02/535.31.90
Fax: 02/535.49.37
E-mail: info@stpierre-bru.be