MÉTASTASE PAPILLAIRE D'UN ADÉNOCARCINOME PULMONAIRE

BANNEUX N.- BONNET S.**

RÉSUMÉ

Introduction: Les métastases intra-oculaires sont de moins en moins rares. Cependant, le nerf optique reste une localisation métastatique assez exceptionnelle. Les métastases papillaires ne représentent en effet que 4,5% des métastases oculaires et s'accompagnent souvent d'une métastase choroïdienne adjacente.
Observation: Nous rapportons le cas d'un homme âgé de 65ans présentant une baisse d'acuité visuelle unilatérale gauche dans un contexte d'adénocarcinome bronchique. La papille gauche montre une infiltration jaunâtre accompagnée d'hémorragies parapapillaires. La clinique et les différents examens complémentaires réalisés, nous font retenir le diagnostic de métastase papillaire liée à son adénocarcinome bronchique.
Discussion: Les métastases papillaires peuvent survenir au cours d'une pathologie néoplasique établie mais peuvent également révéler celle-ci. Les cancers primitifs sont nombreux mais les plus fréquemment retrouvés sont : le carcinome mammaire et le carcinome pulmonaire. La métastase papillaire se présente plus souvent chez la femme que chez l'homme. L'âge moyen est de 55ans. Elle est généralement associée à une pathologie néoplasique avancée avec métastases multiples dont le pronostic est mauvais. La survie moyenne après diagnostic d'une métastase papillaire est d'environ 13 mois. La radiothérapie externe associée à la chimiothérapie systémique reste le traitement de choix.
Conclusion: Toute lésion papillaire suspecte doit toujours évoquer la possibilité d'une atteinte métastatique même en l'absence d'antécédent carcinologique.

.....

* *Service d'Ophtalmologie, Centre Hospitalier Régional de la Citadelle*
Boulevard du Douzième de Ligne
B-4000 Liège - Belgique

received: 23.04.07
accepted: 03.07.07

ABSTRACT

Introduction: Ocular metastases are becoming less and less rare. However, the optic nerve remains an exceptional site of metastases. Metastases to the optic disc account only for 4,5% of all intraocular metastases and are most of the time accompanied by an adjacent juxtapapillary choroidal component.
Observation: We report the case of a 65 year-old man presenting an unilateral impairment of visual acuity at the left eye. This man is treated for lung cancer. The left optic disc shows a diffuse yellow thickening and flame-shaped hemorrhages. The diagnosis of an optic disc metastasis was retained according to the ophthalmoscopy and various complementary investigations.
Discussion: The optic disc metastasis can occur in a well-known cancer history but may sometimes be the first manifestation of it. Breast and lung cancers are the most common primary neoplasms. Women are more affected than men. The mean age at the time of ocular diagnosis is 55 years.
The prognosis is poor because optic nerve metastases occur in advanced metastatic cancer. The mean survival is 13 months after ocular diagnosis.
The mean treatments are external radiotherapy associated with systemic chemotherapy.
Conclusion: Presence of an optic disc lesion may suggest the possibility of a papillary metastasis despite the lack of a cancer history.

MOTS-CLÉS

Métastase papillaire, carcinomes mammaires et pulmonaires, radiothérapie, chimiothérapie.

KEY WORDS

Optic disc metastasis, lung and breast cancers, radiotherapy, chemotherapy.

INTRODUCTION

Les métastases intra-oculaires sont de moins en moins rares. Cependant, le nerf optique reste une localisation métastatique assez exceptionnelle. Les métastases papillaires ne représentent en effet que 4,5% des métastases oculaires et s'accompagnent souvent d'une métastase choroïdienne adjacente.

OBSERVATION

Un homme âgé de 65 ans se présente en août 2006 aux urgences ophtalmologiques pour une baisse d'acuité visuelle isolée à l'œil gauche survenue depuis environ 1 semaine. A l'anamnèse, il se plaint d'un flou visuel diffus et de métamorphopsies. Le patient nous est adressé par son pneumologue qu'il vient de consulter. En effet, depuis février, il est suivi de manière régulière pour un adénocarcinome du lobe pulmonaire supérieur gauche T2N2M1.

Initialement, cette néoplasie se manifesta par des troubles neurologiques qui révélèrent la présence d'une métastase cérébelleuse droite. Un bilan d'extension fut alors rapidement entrepris et retrouva une masse tumorale au niveau du lobe pulmonaire supérieur gauche, des adénopathies hilaires et médiastinales ainsi qu'une lésion suspecte au niveau du corps vertébral de D9. Les neurochirurgiens proposèrent dans la prise en charge une métastasectomie complète cérébelleuse; option thérapeutique qui fut retenue et rapidement adoptée. La nature histologique exacte du cancer primitif put alors être déterminée par l'analyse de ce tissu métastatique: adénocarcinome bronchique. Fin février, les pneumologues complétèrent leur bilan par un PET SCAN. Cet examen confirma la présence d'une volumineuse masse d'aspect néoplasique à centre nécrotique au niveau du lobe pulmonaire supérieur gauche, d'adénopathies métastatiques hilaires gauches et aorto-pulmonaires, de métastases osseuses en D9 ainsi qu'au niveau de l'aile iliaque droite.
En adjonction à cette métastasectomie cérébelleuse, le patient fut soumis à une radiothérapie cérébrale. Celle-ci comporta une dose totale de 30Gy administrés par fraction de 3Gy à raison de 5 séances par semaine. En mars 2006, une chimiothérapie systémique (Platinol - Gemcitabine) fut débutée. Le patient a reçu 6 cures au terme desquelles une réponse partielle de la tumeur pulmonaire et des adénopathies médiastino-hilaires fut obtenue. La dernière cure eut lieu au début du mois d'août 2006. Fin août, le patient présente une baisse d'acuité visuelle à l'œil gauche et c'est alors qu'il nous consulte.

L'examen ophtalmologique initial retrouve une acuité visuelle corrigée de 5/10 à l'œil droit Asta 2 (présence d'une cataracte expliquant la baisse de vision de loin), 3/10 Asta 10 à l'œil gauche. Isocorie. Réflexes photomoteurs relativement symétriques avec cependant un discret déficit pupillaire afférent à l'œil gauche. Segments antérieurs sans particularité à l'exception d'une cataracte bilatérale modérée et relativement symétrique. Tension oculaire normale aux deux yeux. Examen orbito-palpébral normal aux deux yeux. Le fond d'œil est normal à droite à l'exception d'un synchisis scin-

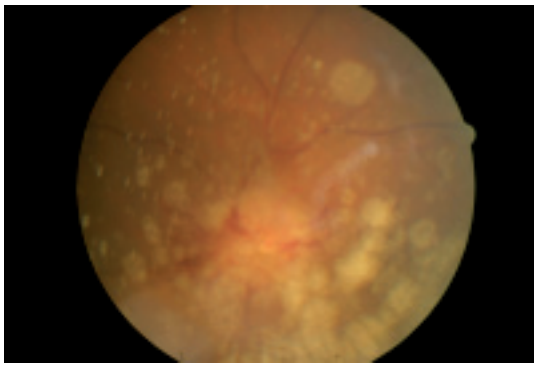

Fig.1: Pôle postérieur gauche: métastase papillaire, hyalopathie astéroïde

Fig.2: Pôle postérieur gauche: métastase papillaire, hyalopathie astéroïde

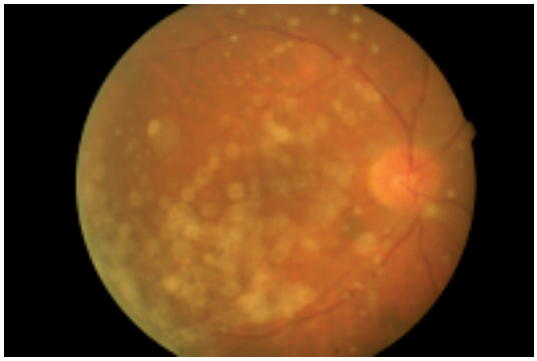

Fig. 3: Pôle postérieur droit: Papille saine, hyalopathie astéroïde

tillant (fig. 3), avec une papille nette et colorée. A gauche, il montre en revanche une papille dont le diamètre est doublé, avec infiltration jaunâtre associée à des hémorragies juxtapapillaires en flammèche. Absence d'infiltration choroïdienne adjacente ou à distance. Absence de processus exsudatif au pôle postérieur. Rétine périphérique saine. Synchisis scintillant. (fig 1 et 2)

Les examens complémentaires suivants sont réalisés dans la mise au point de cette atteinte papillaire gauche:

- *Champ visuel Cinétique de Goldmann*: normal à l'œil droit / élargissement de la tache aveugle à l'œil gauche avec cependant un champ visuel périphérique assez conservé.
- *Fluoroangiographie rétinienne*: sans particularité à l'œil droit / Hyperfluorescence papillaire tardive à l'œil gauche. Perfusion de l'arbre vasculaire rétinien ainsi que de la choroïde normale. (fig 4 et 5)
- *Echographie en mode B*: épaississement de la tête du nerf optique gauche de 2,3mm jusqu'à la lame criblée. En rétrolaminaire, la taille du nerf optique gauche est sensiblement comparable à celle du nerf optique droit.
- *IRM et scanner cérébro-orbitaires*: normaux.

Au vu de l'aspect clinique ophtalmoscopique de l'infiltration papillaire gauche, des résultats des différents examens et des antécédents carcinologiques du patient, le diagnostic de **métastase papillaire d'un adénocarcinome bronchique** est retenu.

Une radiothérapie orbitaire gauche (30Gy par fraction de 3Gy) est alors débutée en septembre 2006.

DISCUSSION

Actuellement, les métastases intra-oculaires sont beaucoup moins rares qu'autrefois et leur fréquence augmente de façon constante, liée à la plus grande espérance de vie des patients atteints d'une tumeur maligne. La prévalence clinique des métastases intra-oculaires asymptomatiques chez des patients présentant un carcinome métastatique, a été estimée entre 2,35 et 9,2% et histologique entre 4 et 10%. Toutefois, les métastases intra-oculaires symptomatiques sont moins fréquentes (11).
Ces métastases peuvent affecter presque tous les tissus oculaires, notamment la choroïde, le corps ciliaire, l'iris, la conjonctive, la cornée périphérique, la sclère, la rétine, les paupières, l'orbite et le nerf optique (10). Cependant, le site de prédilection de ces métastases est l'uvée et en particulier la choroïde dans plus de 80% des cas, du fait de son importante vascularisation (5).
Les métastases papillaires sont quant à elles beaucoup plus rares et ne représentent que 4,5% des métastases intra-oculaires (9, 10).

L'invasion métastatique de la papille est habituellement unilatérale (97% des cas d'après Shields / 82% des cas d'après Ginsberg) et se présente presque exclusivement à l'âge adulte vers 55 ans en moyenne (entre 39-78 ans). Elle touche plus fréquemment les femmes: 80% des métastases papillaires sont retrouvées chez les femmes contre 20% chez les hommes en raison notamment de l'association au carcinome du sein (9).

Différents mécanismes peuvent expliquer l'atteinte du nerf optique par des cellules tumorales:

- extension à partir d'une tumeur adjacente de la choroïde ou de la rétine (39% des cas) (6).
- dissémination par voie hématogène (33% des cas) (6).
  Ces métastases hématogènes peuvent toucher uniquement la portion rétrolaminaire et simuler ainsi une névrite optique rétrobulbaire ou, au contraire, se manifester par une

Fig. 4: Fluoroangiographie rétinienne: métastase papillaire

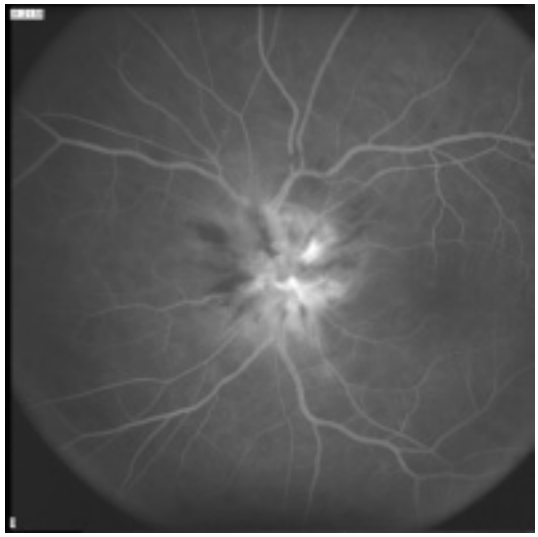

Fig. 5: Fluoroangiographie rétinienne: métastase papillaire

surélévation de la tête du nerf optique si l'atteinte est prélaminaire (9).
- dissémination intra-oculaire de métastase orbitaire (20 à 25% des cas) (6).
- dissémination secondaire à une carcinomatose méningée (9).

Lors du diagnostic initial de métastase du nerf optique, plus de 50% des patients n'ont pas d'antécédent carcinologique connu; d'après Shields, 53% des patients. Et sur ces 53%, dans 1/5 des cas, l'origine du cancer primitif n'a pu être déterminée avant le décès des patients.
Chez les patients avec néoplasie connue, le délai moyen entre le diagnostic du cancer primaire et de la métastase du nerf optique est d'environ 19 mois (entre 1-120 mois) (9).

Les cancers primaires à l'origine des métastases papillaires sont le plus souvent les carcinomes mammaires (43% des cas) et bronchopulmonaires (27% des cas). Néanmoins, des carcinomes du tube digestif (3% des cas), du rein (3% des cas), de la prostate (3% des cas), du pancréas, des mélanomes cutanés, des leucémies aiguës, des syndromes myélo/ lymphoprolifératifs ont également été incriminés (2, 3, 8, 9). D'autres cancers sont encore retrouvés dans la littérature (cancers utéro-vaginal, ovarien, hépatique, thyroïdien,...) mais ne métastasent qu'exceptionnellement au niveau du nerf optique (3, 8).
Selon le sexe, la fréquence et la nature du cancer primaire varie.
En effet, selon Shields, on retrouve chez la femme, par ordre de fréquence : le cancer du sein (54%), cancer pulmonaire (25%), cancer du tube digestif (4%), rein (1%), origine indéterminée (12%). Tandis que chez l'homme : poumons (33%), prostate (17%), indéterminé (50%) (9).

Les circonstances de découverte d'une métastase papillaire sont le plus souvent une baisse d'acuité visuelle, un flou visuel, rarement une douleur oculaire (moins de 10% des cas). Lors du diagnostic initial, l'acuité visuelle est très variable, allant de perception lumineuse négative à une acuité visuelle conservée. Les métastases papillaires sans baisse d'acuité visuelle notable sont en général de petite taille et de localisation excentrique par rapport au disque optique. Il n'existe pas de relation entre la nature de la tumeur primaire et le retentissement sur la fonction visuelle. Un déficit pupillaire afférent est retrouvé chez 2/3 des patients (9).

Cliniquement, la métastase papillaire peut revêtir différentes caractéristiques quant à sa localisation au niveau du nerf optique, sa couleur, sa taille, son retentissement vasculaire...

Si l'infiltration carcinomateuse touche uniquement la portion rétrolaminaire, la tête du nerf optique peut apparaître normale, légèrement hyperhémiée ou légèrement pâle et mimer ainsi une névrite optique rétrobulbaire.
Au contraire, si la métastase est prélaminaire, la papille optique peut apparaître élargie et infiltrée d'une masse tumorale de couleur variable : blanche crayeuse (52% des cas), jaune crème (32% des cas) ou rosée (16% des cas). L'infiltration papillaire peut être diffuse et toucher l'ensemble du disque optique (81% des cas) ou au contraire, se présenter sous forme d'un nodule de localisation plus excentrique (19% des cas). Les marges tumorales sont en général irrégulières, souvent festonnées ou nodulaires mais bien définies (3, 9).
Des hémorragies papillaires ou juxtapapillaires sont fréquemment observées (42% des cas) liées notamment à la nécrose tumorale. Elles sont presque exclusivement en flammèche.
Dans plus de 50% des cas, il existe un retentissement du volume tumoral sur le retour veineux se traduisant par une stase veineuse pouvant parfois se compliquer de thrombose veineuse rétinienne. Des occlusions de l'artère centrale de la rétine ont été également rapportées mais sont nettement plus rares que les occlusions de la veine centrale (3, 7, 9).
Rarement, quelques cellules tumorales peuvent être présentes dans le vitré sus-papillaire (3).
Une localisation métastatique choroïdienne juxtapapillaire est fréquemment associée.
Selon les auteurs : Shields 74% des cas (9), Demirci 50-75% des cas (4), Arnold 48% des cas (1). La métastase choroïdienne est soit simultanée, soit antérieure à la métastase papillaire qui peut dans ce cas, résulter d'une extension de la lésion choroïdienne au niveau du nerf optique (3, 7, 9).

Différents examens paracliniques peuvent être réalisés dans la mise au point diagnostique.

- *L'angiographie rétinienne.* Bien qu'il existe une certaine variabilité, la plupart des métastases papillaires apparaissent hypofluorescentes aux temps précoces et hyperfluorescentes aux temps tardifs par diffusion du colorant à partir des vaisseaux tumoraux ou à travers les capillaires prépapillaires anormalement dilatés en cas d'œdème papillaire associé. Un retard de remplissage veineux peut être observé s'il existe un obstacle au retour veineux engendré par la tumeur (3, 7, 8, 9).
- *Echographie mode B.* Si l'atteinte est prélaminaire, l'échographie peut éventuellement montrer une surélévation aspécifique du disque optique avec haute réflectivité interne (9).
- *Imagerie cérébrale :* résonance magnétique et scanner cérébro-orbitaires.
  Cependant, si la métastase papillaire est de petite taille, elle peut ne pas être visible en imagerie (2, 7, 9).
- *Biopsie à l'aiguille.* Ce geste invasif n'est réalisé que lorsque la recherche d'une tumeur primitive ou d'un autre site métastatique s'est avérée négative. Elle est contributive dans 100% des cas selon Shields et retrouve des cellules tumorales métastatiques.
  La biopsie peut également être pratiquée lorsque le diagnostic de métastase papillaire est incertain et que la baisse d'acuité visuelle est significative (9).

Le pronostic vital est généralement mauvais, les métastases papillaires étant souvent associées à d'autres métastases viscérales et osseuses. La survie moyenne après diagnostic de la métastase papillaire est selon Shields de 13 mois (1-72 mois).
Shields rapporte dans son étude publiée en 2000: à 4 ans de suivi: 83% de décès, 1% de survie et 16% de patients perdus de l'étude (7, 9).

Il n'existe à l'heure actuelle pas de réel consensus quant à la prise en charge thérapeutique des métastases papillaires. Cependant, il semble que les patients traités par chimiothérapie systémique pour leur cancer primaire ou radiothérapie orbitaire externe montrent généralement une stabilité voire une régression de la métastase papillaire. Cependant, dans aucun cas, l'acuité visuelle ne s'améliore (9).
Si l'acuité visuelle est conservée et que la tumeur peut être contrôlée par la chimiothérapie systémique, un traitement oculaire spécifique n'est pas requis (3).
Au contraire, si la métastase engendre une baisse d'acuité visuelle, un traitement précoce par radiothérapie orbitaire externe du segment pos-

térieur de l'œil atteint est préconisé (3, 7, 9). En effet, la baisse d'acuité visuelle peut être rapidement sévère.
La dose totale recommandée est 30-40 Gy en doses fractionnées de 2-3 Gy réparties sur 3-4 semaines (3, 7, 9). Le patient doit être suivi de manière étroite afin de dépister la survenue de toute autre métastase potentielle.

CONCLUSION

Une baisse d'acuité visuelle unilatérale chez un patient avec antécédent oncologique, doit donc toujours évoquer comme étiologie possible celle d'une métastase papillaire. Cependant, l'infiltration néoplasique du nerf optique, bien que rarissime, peut être la première manifestation d'un cancer métastatique. Cette éventualité doit donc toujours être gardée à l'esprit et faire rechercher une tumeur primitive devant toute lésion papillaire suspecte et ce, d'autant plus qu'elle s'accompagne d'une lésion choroïdienne adjacente, élément le plus significatif en faveur du diagnostic de métastase papillaire.

RÉFÉRENCES

(1) ARNOLD A.C., HEPLER R.S., FOOS R.Y. – Isolated metastasis to the optic nerve. Surv Ophthalmol 1981;26:75-83
(2) BOTTKE D., WIEGEL T., KREUSEL K.M., BORNFELD N., SCHALLER G., HINKELBEIN W. – Radiotherapy of Choroidal Metastases in Patients with Disseminated Cancer. Onkologie 2000;23:572-575
(3) BROWN G.C., SHIELDS J.A. – Tumors of the Optic Nerve Head. Surv Ophthalmol 1985;29:239-264
(4) DEMIRCI H., SHIELDS C.L., CHAO AN, SHIELDS J.A. – Uveal metastasis from breast cancer in 264 patients. Am J Ophthalmol 2003;136:264-271.
(5) DE POTTER P., DISNEUR D., LEVECQ L., SNYERS B. – Manifestations oculaires des cancers. J Fr Ophtalmol 2002; 25 : 194-202
(6) GINSBERG J., FREEMOND A.S., CALHOUN J.B. – Optic nerve involvement in metastatic tumors. Ann Ophthalmol 1970;2:604-617.
(7) MILI BOUSSEN I., KAMOUN R., BOUSSEN H., DHIAB T., RAHAL K., HAMZAOUI A., OUERTANI A. – Neuropathie optique métastatique. Rev Neurol (Paris): 2004;160:1071-1074
(8) OU J.I., WHEELER S.M., O'BRIEN J.M. – Posterior pole tumor update. Ophthalmol Clin North Am 2002; 15:489-501
(9) SHIELDS J.A., SHIELDS C.L., SINGH A.D. – Metastatic Neoplasms in the Optic Disc. The 1999 Bjerrum Lecture: Part 2. Arch Ophthalmol 2000; 118: 217-224
(10) SHIELDS J.A., SHIELDS C.L., EAGLE C.R., GÜNDÜZ K., LIN B. – Diffuse Ocular Metastases as an Initial Sign of Metastatic Lung Cancer. Ophthalmic Surg Lasers 1998;29:598-601
(11) ZOGRAFOS L., BALMER A., BEATI D., BORNET C., CHAMOT L., DE POTTER P., DESJARDINS L., DOZ F., EGGER E., LEYVRAZ S., MUNIER F., SAHEL J., SCHALENBOURG A., UFFER S. – Tumeurs intra-oculaires. Rapport de la Société Française d'Ophtalmologie 2002.

.....

Correspondance et tirés à part:
N. BANNEAUX
Service d'Ophtalmologie, Centre Hospitalier Régional de la Citadelle
Boulevard du Douzième de Ligne
B-4000 Liège - Belgique
nathaliebanneux@hotmail.com