TRAITEMENT DE LA DÉGÉNÉRESCENCE MACULAIRE LIÉE A L'ÂGE PAR INJECTIONS INTRAVITRÉENNES DE BEVACIZUMAB (AVASTIN®): RÉSULTATS A COURT-TERME

DE CLERCQ C., SNYERS B.*, GUAGNINI A-P.*, KOZYREFF A.**

RÉSUMÉ

But: Evaluer les résultats à court-terme des injections intravitréennes de bevacizumab (Avastin®) dans la dégénérescence maculaire liée à l'âge (DMLA) avec néovascularisation choroïdienne sous-fovéolaire.
Méthode: Etude rétrospective portant sur 59 yeux traités par injection intravitréenne de 1,25 mg de bevacizumab, suivant un protocole de 3 injections espacées chacune de 4 à 6 semaines. Le suivi moyen a été de 5,5 mois (intervalle : 3 à 9 mois). La mesure de l'acuité visuelle, l'examen ophtalmoscopique, la tomographie par cohérence optique (OCT), la fluoangiographie (FA) et, au besoin, une angiographie au vert d'indocyanine (ICG) ont été réalisés avant d'initier le traitement et lors des contrôles.
Résultats: Le nombre total d'injections a été de 160 avec une moyenne de 2,7 (1-6) par oeil. Des 59 yeux traités, 17% (10 yeux) ont vu leur acuité visuelle s'améliorer d'au moins deux lignes en vision de loin, 69% (41 yeux) ont conservé une vision stable alors que chez 14% (8 yeux) une détérioration de plus de deux lignes a été observée. Parmi le groupe des patients stabilisés (41 yeux), 24% (10 yeux) ont néanmoins présenté une nette amélioration subjective (suite à une diminution nette des métamorphopsies, ou d'un meilleur confort global) et 39% (12 yeux) ont présenté une réponse anatomique significative. Nous n'avons observé aucun effet systémique et aucune complication oculaire sérieuse. Seul, un iritis a minima a été observé chez deux patients avant de se résoudre sans séquelle et les injections ont pu être répétées sans récidive.
Conclusion: Le traitement de la DMLA avec néovaisseaux par injection intravitréenne de bevacizumab semble efficace dans un nombre important de cas aussi bien en terme d'amélioration fonctionnelle que d'amélioration au niveau des tests objectifs d'imagerie et dénué de complications. La confirmation de ces résultats nécessite des études randomisées portant sur un plus long suivi.

SUMMARY

Purpose: To analyse short term visual outcomes and macular morphologic changes associated with intravitreal injection of bevacizumab (Avastin®) therapy for subfoveal choroidal neovascularization (CNV) in age-related macular degeneration (AMD)
Method: Retrospective study of 59 eyes. Each included eye received 3 intravitreal injections of 1.25 mg bevacizumab at 4 to 6-week intervals. Mean follow-up was 5.5 months (range 3 to 9). Best-corrected visual acuity, ophthalmoscopic examination, optic coherence tomography and fluorescein or green indocyanin angiography were performed before and routinely after the treatment.
Results: A total of 160 injections were performed with a mean value of 2.7 (1-6) per eye .Visual acuity improved at least two lines in 17% (10 eyes), worsened at least two lines in 14% (8 eyes) and was stabilized in 69% (41 eyes). Among that last group of 41 eyes, a significative reduction of macular thickness was observed in more than 39% (12 eyes) and a subjective improvement with less metamorphopsia and better visual comfort was noticed in 24% (10 eyes). No intraocular or systemic adverse effects were observed except a self-limited iritis in two cases.
Conclusion: Intravitreal bevacizumab therapy resulted in visual and morphologic improvements in a sig-

.....

* *Unité de Rétine Médicale, Cliniques Universitaires Saint-Luc, U.C.L., Av. Hippocrate 10, 1200 Bruxelles.*

received: 03.09.07
accepted: 10.10.07

nificant number of cases of advanced AMD with CNV. Randomized studies and longer follow-up are needed to confirm these preliminary results.

KEY WORDS

Bevacizumab, choroidal neovascularization, age-related macular degeneration, intravitreal injection.

MOTS-CLÉS

Bevacizumab, neovascularisation choroïdienne, dégénérescence liée à l'âge, injections intravitréennes.

INTRODUCTION

Dans les formes exsudatives de la DMLA, le VEGF (Vascular Endothelial Growth Factor) ressort clairement comme l'élément clé de l'angiogenèse et de l'hyperperméabilité des néovaisseaux observés (6,8,10). Le bevacizumab est un anticorps monoclonal humanisé qui se lie à toutes les isoformes du VEGF-A. Bien que n'ayant au moment de l'étude pas d'autorisation de mise sur le marché pour l'indication intra-oculaire, cet anti-VEGF a été associé dans plusieurs publications (1,2,3,7,12,14) à une amélioration significative des paramètres anatomiques et fonctionnels et peu d'effets secondaires ont été observés. Il est intéressant de noter qu'en dehors de son coût, les seuls paramètres qui diffèrent d'avec les autres anti-VEGF développés actuellement contre les néovaisseaux sous-rétiniens [pegaptanib sodium (Macugen®), ranibizumab (Lucentis®)] concernent son poids moléculaire, sa demi-vie, sa pénétration à travers les tissus rétiniens et par rapport au pegaptanib sa sélectivité moins ciblée. Après consentement éclairé, les injections intravitréennes de bevacizumab (Avastin®) ont été proposées à des patients atteints de dégénérescence maculaire liée à l'âge (DMLA) compliquée de néovaisseaux sous-fovéolaires et réfractaires aux traitements recommandés. Nous rapportons les premiers résultats d'une étude rétrospective portant sur 59 yeux traités au sein des Cliniques Universitaires Saint-Luc entre mars 2006 et janvier 2007.

MATÉRIEL ET MÉTHODES

Ont été inclus les patients n'ayant pas répondu aux traitements recommandés alors qu'ils consultaient pour une baisse de la vision liée à leur DMLA et présentant une activité de la maladie objectivée par les examens cliniques et paracliniques. A noter qu'une seule patiente a bénéficié d'emblée d'une injection intravitréenne (IVT) de bevacizumab en raison d'une membrane trop étendue que pour être traitée par une photothérapie dynamique avec Visudyne (PDT-V). Les patients souffrants de pathologie générale ischémique ou présentant un large décollement de l'épithélium pigmentaire (DSEP) ont

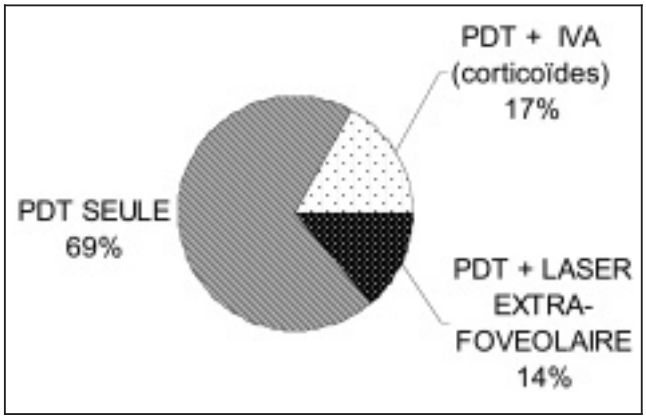

Fig. 1: Traitements antérieurs pour 58 des 59 yeux

été exclus en raison des effets secondaires rapportés (4,9,11,13) . La moyenne d'âge était de 79 ans (59 - 91). Avant la première injection, 92% des patients avaient bénéficié d'un traitement par PDT-V, 17 % d'une IVT de triamcinolone (Kenacort®) et 14 % d'un laser extrafovéolaire au Krypton Rouge (fig.1.) 34% des patients ont bénéficié d'une PDT-V complémentaire dans les deux semaines entourant l'injection de bevacizumab (traitement combiné). Les néovaisseaux choroïdiens comprenaient 41% de néovaisseaux visibles prédominants, 30% de néovaisseaux occultes et 29% d'anastomoses chorio-rétiniennes associé ou non à un DSEP de taille réduite (fig. 2). La meilleure acuité visuelle corrigée initiale était comprise entre compte-doigts et 0,4.

Après consentement éclairé, et après une anesthésie locale (sous-conjonctivale de Xylocaïne 2% sans adrénaline) ou topique (*cocaïne sans* adrénaline), l'injection a été réalisée sous précaution chirurgicale et après désinfection large et multiple du site à 3,5 mm chez les patients pseudophaques et à 4 mm du limbe chez les patients phaques. La posologie adoptée a été de 1,25 mg de bevacizumab, préparé dans une solution de 0.05 ml. Un antibiotique topique a été systématiquement prescrit jusqu'au premier contrôle organisé entre le quatrième et le dixième jour.
Le protocole a compris trois injections espacée chacune de 4 à 6 semaines. Le suivi a été en moyenne de 5,5 mois (3 - 9). Le bilan réalisé au départ et lors des contrôles a comporté : la mesure de l'acuité visuelle (échelle décimale), la recherche de métamorphopsies à la grille d'Amsler, l'examen biomicroscopique et tonométrique et l'examen du fond d'oeil ainsi que les examens paracliniques suivants : tomographie par cohérence optique (OCT), fluo-angiographie (FA) et, au besoin angiographie au vert d'indocyanine (ICG). Les modifications de confort visuel après traitement ont été notés. Les contrôles ont été réalisés de façon partielle entre les injections et de façon complète au terme des trois injections. Le suivi ultérieur a été mensuel avec répétition des injections si nécessaire.

RÉSULTATS

Le nombre total d'injection a été de 160 avec une moyenne à 2,7 par oeil (intervalle 1-6). Quatre patients n'ont en effet pas reçus la série des trois injections en raison d'une hémorragie du vitré survenue à distance de l'injection chez un patient, des abandons d'un autre à cause de la procédure jugée trop lourde et de deux autres patients présentant des formes avancées n'ayant pas répondu aux deux premières injections.

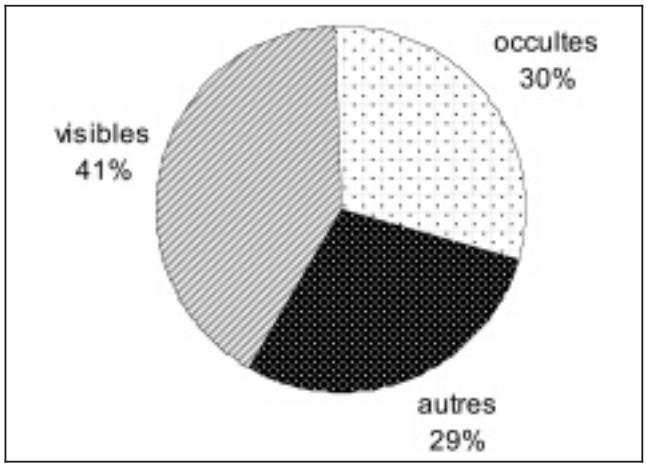

Fig. 2: Types de néovaisseaux inclus dans l'étude

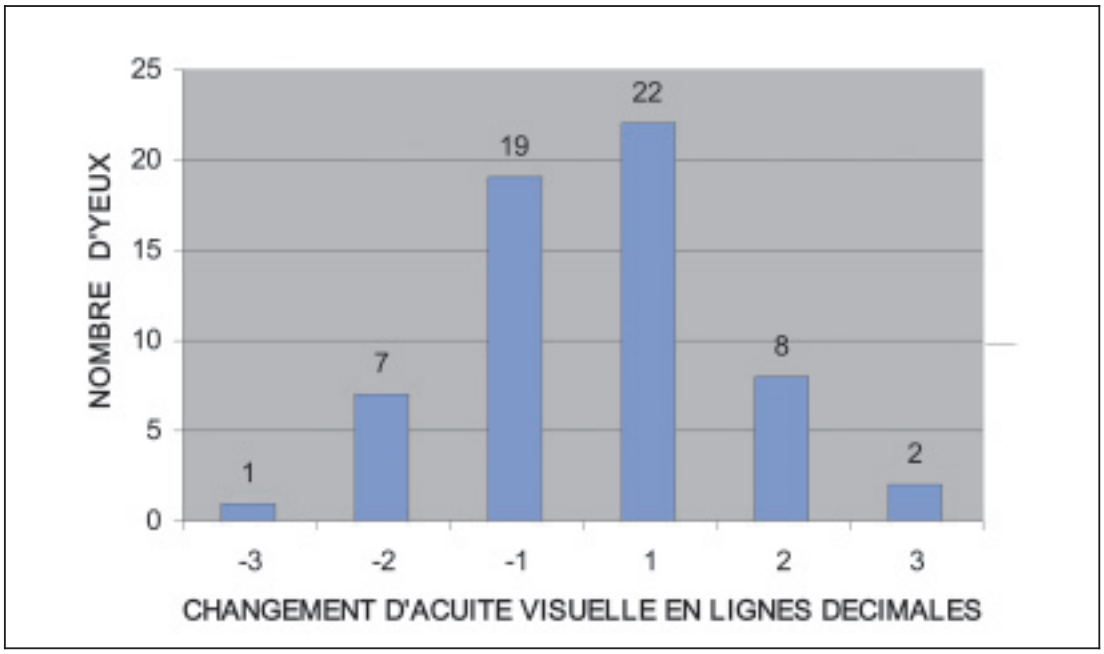

Fig. 3: Evolution de l'acuité visuelle après 5,5 mois de traitement.

Des 59 yeux traités, 17% (10 yeux) ont vu leur acuité visuelle s'améliorer d'au moins deux lignes en vision de loin, 69% (41 yeux) ont conservé une vision stable alors que chez 14% (8 yeux) une détérioration de plus de deux lignes a été observée (fig.3). Cette détérioration était liée à une activité néovasculaire accrue. Parmi le groupe des patients stabilisés (41 yeux), 24% (10 yeux) ont néanmoins présenté une nette amélioration subjective (suite à une diminution nette des métamorphopsies, ou d'un meilleur confort global) et 39% (12 yeux) ont présenté une réponse anatomique significative. Cette réponse anatomique souvent spectaculaire chez ces patients pour lesquels les traitements antérieurs n'avaient pas montrés leur efficacité a été objectivée à la fois en ophtalmoscopie indirecte, sur les tomographies et les angiographies (fig.4).

Nous n'avons observé aucun effet systémique et aucune complication oculaire de type endophtalmie, décollement de rétine, cataracte, hypertonie oculaire ou vitrite. Chez deux patients, un iritis a minima a été observé avant de se résoudre sans séquelle et les injections ont pu être répétées sans récidive.

DISCUSSION

Dans notre étude, nous observons une stabilisation de la fonction visuelle dans 69 % de nos patients après injection de bevacizumab. Nous avons cependant observé davantage d'amélioration anatomique que fonctionnelle. Les cas avancés des patients et les lésions associées des photorécepteurs expliquent probablement en partie ce décalage. La diminution exsudative objectivée par OCT a été observée rapidement, souvent dès les premières semaines après l'injection. Le protocole d'injection tous les 4 à 6 semaines a permis de stabiliser cette réponse anti-exsudative tout au long du suivi. De même, fonctionnellement, l'acuité visuelle des patients améliorés a été maintenue pendant tout le suivi. De nombreux patients, bien que n'ayant pas augmenté leur acuité visuelle de plus de deux lignes, ont toutefois était satisfait par un confort de vision nettement amélioré.

Il est intéressant de noter que nos résultats restent encourageants même si moins prometteurs que ceux annoncés par d'autres équipes (2, 12) particulièrement sur yeux naïfs (avec néovaisseaux récemment diagnostiqués et non trai-

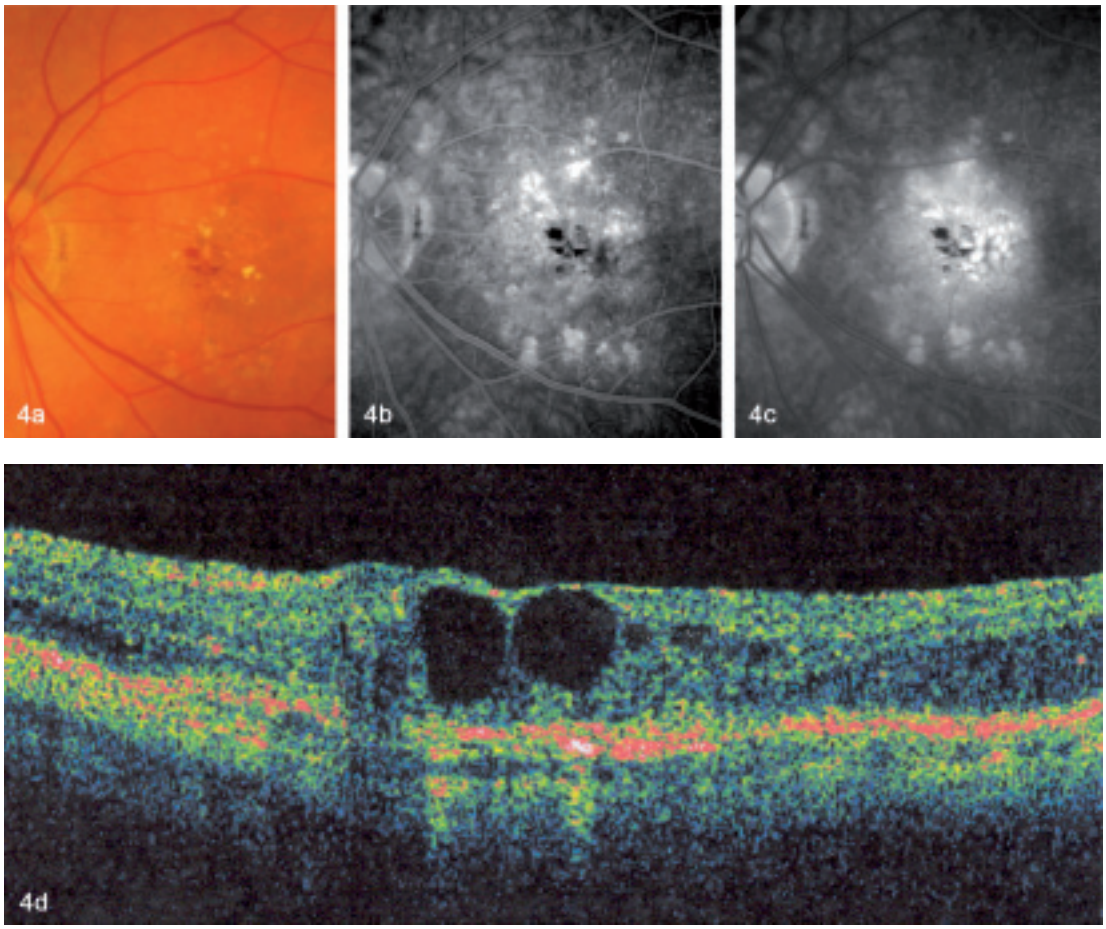

Fig.4: ***a,b,c,d***: avant traitement par bevacizumab, acuité visuelle corrigée = 0.05
a : photo couleur : suffusion hémorragique centromaculaire, plage de remaniement pigmentaire et drüsen.
b et c: fluoangiographie, temps précoce et temps tardif: apparition progressive d'un œdème cystoïde secondaire à une néovascularisation occulte.
d: tomographie en cohérence optique: visualisation de logettes liquidiennes au niveau rétinien.

tés). D'une part, nous observons comme d'autres équipes (1) que des néovaisseaux récurrents sur des yeux multitraités ont répondus significativement aux injections de bevacizumab là où les autres traitements avaient échoué. D'autre part, bien que notre échantillon reste limité, il semble que le bénéfice du traitement est plus grand lorsque le bevacizumab est introduit plus précocement par rapport à la survenue de la néovascularisation. La même tendance s'observe pour les traitements combinés (IVT de bevacizumab et PDT-V à 15 jours d'intervalle) avec l'avantage de permettre peut-être une diminution du nombre d'injections.

Contrairement à d'autres séries (11, 13) et probablement grâce à l'exclusion des larges décollements de l'épithélium pigmentaire, nous n'avons noté aucune déchirure de l'épithélium pigmentaire. A noter également que les réactions inflammatoires intra-oculaires répertoriées ont été décrites par ailleurs (2, 12). Enfin, la forme intravitréenne du bevacizumab semble éviter les très nombreux effets systémiques décrits avec la forme injectée en intraveineux (4, 9).

Rappelons néanmoins les limites de notre étude liées au nombre modéré de patients traités

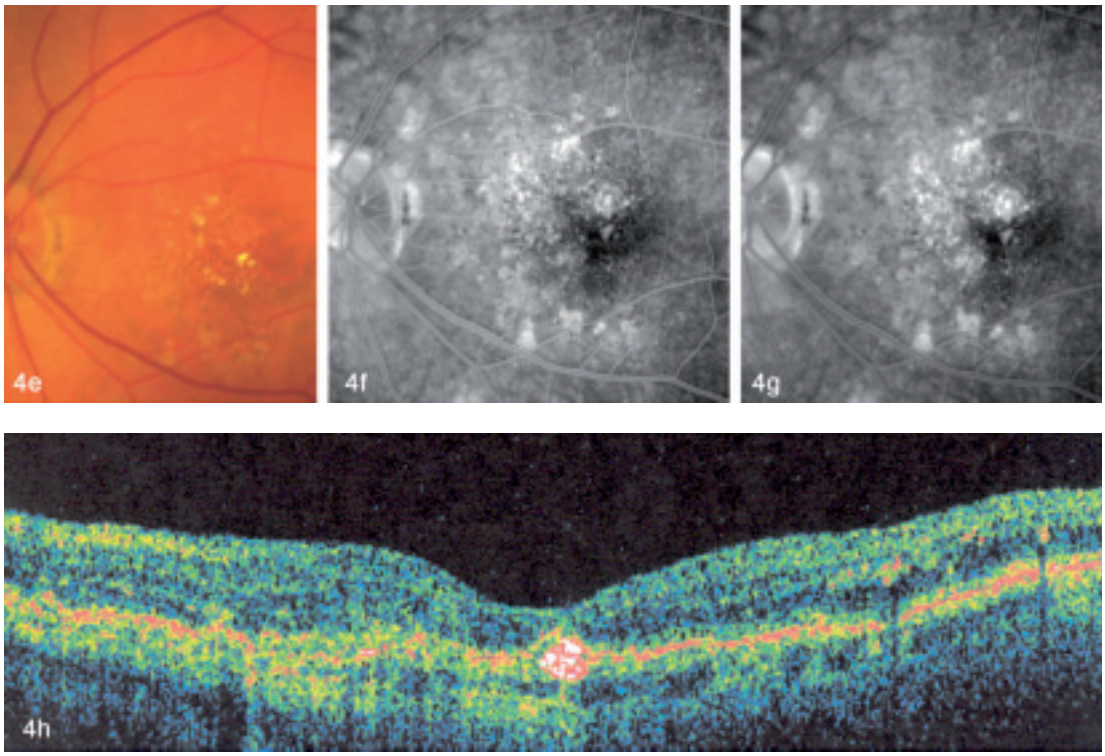

Fig. 4: ***e,f,g h:*** après traitement par 3 injections de bevacizumab, acuité visuelle corrigée à 6 mois= 0.2.
e: photo couleur: disparition des suffusions hémorragiques.
f et g: fluoangiographie, temps précoce et temps tardif: disparition de l'œdème cystoïde.
h: tomographie en cohérence optique: profil maculaire normalisé.

et au court terme du suivi. Rappelons aussi que le bevazicumab n'est pas labellisé en vue d'injection intravitréenne. L'information des patients et la vigilance doivent toujours être maintenues (5).

CONCLUSION

Dans notre série, le traitement de la DMLA "néovasculaire" par injection intravitréenne de bevacizumab a montré son efficacité dans un nombre important de cas tant en terme d'amélioration fonctionnelle qu'anatomique et a été dénué de complications oculaires ou systémiques. Notre série est cependant limitée. Ces résultats méritent d'être confirmés par des études randomisées portant sur un plus long suivi.

BIBLIOGRAPHIE

(1) AGGIO F.B., FARAH M.E., SILVA W.C., MELO G.B. – Intravitreal bevacizumab for exudative age-related macular degeneration after multiple treatments. Graefes Arch Clin Exp Ophthalmol. 2006, Dec 1; [Epub ahead of print]

(2) AVERY R.L., PIERAMICI D.J., RABENA M.D., CASTELLARIN A.A., NASIR M.A., GIUST M.J. – Intravitreal bevacizumab (Avastin) for neovascular age-related macular degeneration. Ophthalmology. 2006, 113 :363-372.

(3) BASHSHUR Z.F., BAZARBACHI A., SCHAKAL A., HADDAD Z.A., EL HAIBI C.P., NOUREDDIN B.N. – Intravitreal bevacizumab for the management of choroidal neovascularization in age-related macular degeneration. Am J Ophthalmol. 2006, 142:1-9.

(4) BOLZ M., MICHELS S., GEITZENAUER W., PRAGER F., SCHMIDT-ERFURTH U. – Effect of systemic bevacizumab therapy on retinal pigment epithelial detachment. Br J Ophthalmol. 2007, 91:785-789.

(5) CHAKRAVARTHY U., SOUBRANE G., BANDELLO F., CHONG V., CREUZOT-GARCHER C., DIMITRAKOS S.A. 2ND, KOROBELNIK J.F., LARSEN M., MONES J., PAULEIKHOFF D., POURNARAS C.J., STAURENGHI G., VIRGILI G., WOLF S. – Evolving European guidance on the medical management of neovascular age related macular degeneration. Br J Ophthalmol. 2006, 90:1188-96.
(6) COSTA R.A., JORGE R., CALUCCI D., CARDILLO J.A., MELO L.A? JR, SCOTT I.U. – Intravitreal bevacizumab for choroidal neovascularization caused by AMD (IBeNA Study): results of a phase 1 dose-escalation study. IOVS. 2006, 47:4569-78.
(7) DHALLA M.S., SHAH G.K., BLINDER K.J., RYAN E.H. JR, MITTRA R.A., TEWARI A. – Combined photodynamic therapy with verteporfin and intravitreal bevacizumab for choroidal neovascularization in age-related macular degeneration. Retina. 2006, 26: 988-93.
(8) KAISER P.K. – Antivascular endothelial growth factor agents and their development: therapeutic implications in ocular diseases. Am J Ophthalmol. 2006, 142: 660-8.
(9) MOSHFEGHI A.A., ROSENFELD P.J., PULIAFITO C.A., MICHELS S., MARCUS E.N., LENCHUS J.D., VENKATRAMAN A.S. – Systemic bevacizumab (Avastin) therapy for neovascular age-related macular degeneration: twenty-four-week results of an uncontrolled open-label clinical study. Ophthalmology 2006,113:2002-12.
(10) NG E.W., ADAMIS A.P. – Targeting angiogenesis, the underlying disorder in neovascular age-related macular degeneration. Can J Ophthalmol. 2005, 40: 352-68. Review.
(11) SHAH C.P., HSU J., GARG S.J., FISCHER D.H., KAISER R. – Retinal pigment epithelial tear after intravitreal bevacizumab injection. Am J Ophthalmol. 2006 ,142:1070-2.
(12) SPAIDE R.F., LAUD K., FINE H.F., KLANCNIK J.M. JR, MEYERLE C.B., YANNUZZI L.A., SORENSON J., SLAKTER J., FISHER Y.L., COONEY M.J. – Intravitreal bevacizumab treatment of choroidal neovascularization secondary to age-related macular degeneration. Retina 2006, 26:383-90.
(13) SPANDAU U.H., JONAS J.B. – Retinal pigment epithelium tear after intravitreal bevacizumab for exudative age-related macular degeneration. Am J Ophthalmol. 2006, 142:1068-70.
(14) YOGANATHAN P., DERAMO V.A., LAI J.C., TIBREWALA R.K., FASTENBERG D.M. – Visual improvement following intravitreal bevacizumab (Avastin) in exudative age-related macular degeneration. Retina 2006, 26: 994-8

.....

Correspondance et tirés à part:

Docteur Christophe DE CLERCQ
Service d'Ophtalmologie
Cliniques Universitaires St Luc
Avenue Hippocrate,10
B-1200 BRUXELLES
E-mail: C_DECLERCQ_MD@yahoo.fr