LE SYNDROME DE WOLFRAM: À PROPOS DE QUATRE CAS

SKIKER H., BOUTIMZINE N.*, OUAZANI B.*, KERMAN A.*, LAGHMARI M.*, IBRAHIMY W.*, DAOUDI R.**

SUMMARY

Wolfram syndrome, also known as DIDMOAD syndrome, is a rare disease characterized by the association of diabetes mellitus, diabetes insipidus, optic atrophy and deafness. The ophthalmologic findings are largely dominated by optic atrophy. Through four cases and a literature review, the authors describe the ophthalmologic findings in this disease and its clinical and genetic aspects.

KEY WORDS

Wolfram syndrome, optic atrophy, systemic and genetic manifestations

RÉSUMÉ

Le syndrome de Wolfram, également appelé "Syndrome DIDMOAD" est une entité clinique rare qui associe dans sa forme complète un diabète insulinodépendant, un diabète insipide, une atrophie optique et une surdité de perception. Les manifestations ophtalmologiques sont dominées par l'atrophie optique. A la lumière de quatre observations et une revue de la littérature, les auteurs rapportent les complications ophtalmologiques de ce syndrome ainsi que ses aspects cliniques et génétiques.

MOTS-CLÉS

Syndrome de Wolfram, atrophie optique, manifestations systémiques et génétiques.

.....

* *Service d'Ophtalmologie A- Hôpital des Spécialités Rabat - Maroc*

received: 29.08.07
accepted: 08.11.07

INTRODUCTION

Le syndrome de Wolfram, également appelé "DIDMOAD" par les anglo-saxons, est une affection neurodégénérative (6) qui associe dans sa forme complète un diabète sucré insulinodépendant, un diabète insipide, une atrophie optique et une surdité de perception bilatérale. Les deux signes majeurs sont le diabète sucré et l'atrophie optique qui apparaissent au cours de la première décennie et sont suffisants pour établir le diagnostic, les autres signes complétant le tableau clinique au cours de l'évolution .Nous rapportons l'observation de quatre enfants présentant un syndrome de Wolfram avec des circonstances de découverte et des signes cliniques différents dans chaque cas. À travers ces quatre cas et une revue de la littérature les auteurs exposent les complications ophtalmologiques de ce syndrome ainsi que ses aspects cliniques et génétiques.

MATÉRIEL ET MÉTHODES

Observation 1

J.K., âgé de 21 ans, issu d'un mariage non consanguin, diabétique insulinodépendant depuis l'âge de 9ans et sans notion de diabète familial, nous a été adressé pour baisse d'acuité visuelle progressive. L'examen ophtalmologique révèle une acuité visuelle réduite à 1/10 ODG, avec une pâleur papillaire bilatérale au fond d'œil (figure1a et 1b), sans signes de rétinopathie diabétique. L'interrogatoire trouve une notion de dysurie avec sensation de vessie pleine après la miction pour laquelle il a été hospitalisé en urologie, où le diagnostic de vessie neurogène a été posé avec mise en place d'un cathétérisme intermittent. Devant ce contexte clinique de diabète insulinodépendant associé à une vessie neurogène et une atrophie optique, le syndrome de Wolfram a été retenu. Un complément de bilan été demandé qui a révélé un diabète insipide et une surdité de perception bilatérale pour les fréquences aiguës. Le scanner cérébral était normal .

Observation 2

L.A., âgée de 18 ans, dernière d'une fratrie de 4 dont un frère diabétique décédé à l'âge de 17 ans dans des circonstances inconnues, était hospitalisée en néphrologie pour insuffisance rénale et forte suspicion d'un syndrome de Wolfram. L'examen ophtalmologique réalisé dans le cadre de sa maladie a mis en évidence une acuité visuelle inaméliorable réduite aux décomptes des doigts à 2 m, et au fond d'œil une atrophie optique bilatérale associée à des altérations pigmentaires de la rétine périphérique (Figure 2). L'ERG réalisé dans le but d'éliminer une rétinopathie pigmentaire, ne montrait pas de signes en faveur de cette dernière et le diagnostic d'un syndrome de Wolfram a été retenu.

Observation 3 et 4

B.A, âgée de 20 ans, diabétique insulinodépendante depuis l'âge de huit ans, consulta

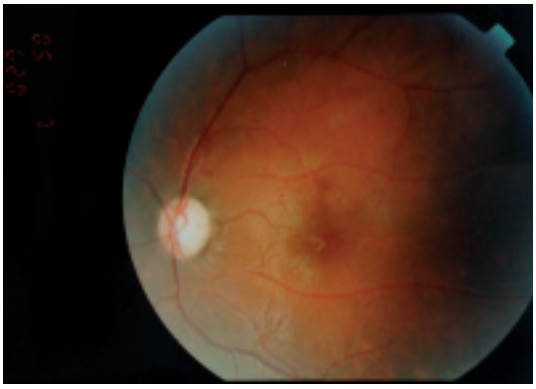

Figure 1a et 1b

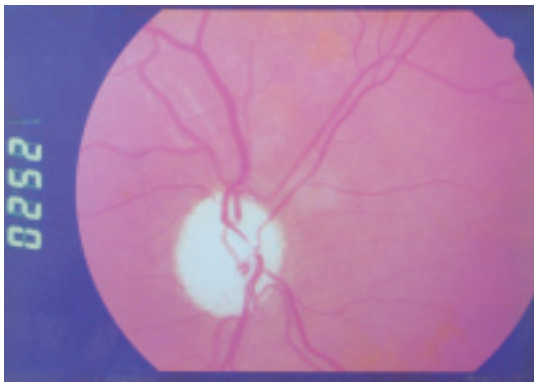

Figure 2

pour baisse d'acuité visuelle. L'examen révéla une acuité visuelle de 3/10 à l'œil droit et 1/10 à l'œil gauche et au fond d'œil une pâleur papillaire bilatérale sans signes de rétinopathie diabétique. Le champ visuel (Octopus 101 programme G2) (figure 3) montrait de multiples scotomes paracentraux au niveau de l'œil droit et un rétrécissement important des isoptères à gauche. Un bilan biologique, neurologique et somatique général était sans particularités. La patiente était suivie régulièrement et au bout d'un an et à l'occasion d'infections urinaires à répétition, une échographie objectivait une dilatation bilatérale des voies urinaires sur vessie neurogène.

J.A, âgée de 12 ans, sœur cadette de la patiente précédente, diabétique insulinodépendante depuis l'âge de 3 ans, a été convoqué dans le cadre du dépistage systématique. L'examen du FO révéla le même aspect d'atrophie optique. Les autres explorations biologiques, otologiques et rénales étaient normales.

DISCUSSION

La première description du syndrome de Wolfram été faite en 1859 par von Graefe qui rapporte l'association d'un diabète sucré et d'une atrophie optique chez un jeune garçon. En 1938 Wagner et Wolfram (6) ont décrit cette même association chez quatre enfants d'une même fratrie de huit. Bien que sa description soit ancienne, ce syndrome suscite toujours des interrogations multiples.

C'est une affection neurodégénerative progressive, dont l'incidence est estimée à 1/770000 naissances au Royaume Uni (6). Il était initialement décrit comme secondaire à un dysfonctionnement mitochondrial. Actuellement, après la découverte du gène codant pour le syndrome de Wolfram, les auteurs s'accordent sur une hétérogénéité génétique (10). Ainsi la majorité des patients ont des mutations du gène localisé sur le bras court du chromosome 4 en 4p16.1 et codant la wolframine: il s'agit dans ce cas du syndrome de Wolfram type 1(WFS1). Toutefois certains patients n'ont pas de mutation de ce gène et les études de ségrégation familiale de ces patients ont montré qu'il existe un autre gène siégeant sur le locus 4q22-24 qui serait responsable du syndrome de Wolfram type 2 (WFS2).

Les signes majeurs de ce syndrome, diabète sucré et atrophie optique, apparaissent dès l'enfance et le tableau se complète ensuite progressivement dans un délai variable, parfois sur plusieurs années. Comme l'illustrent nos quatre cas, le mode d'installation et l'ordre d'apparition des symptômes sont variables d'un patient à l'autre, la chronologie la plus fréquente comme décrite par Barrett (2) étant : le diabète sucré vers l'âge de 7 ans suivi d'une atrophie optique vers l'âge de 10-12 ans, puis ultérieurement la surdité de perception et les anomalies urinaires.

Les manifestations ophtalmologiques sont dominées par l'atrophie optique retrouvée dans 96 à 100% (4, 8) des cas. Elle entraîne une dégradation progressive de l'acuité visuelle amenant le patient à consulter comme notre premier patient, ou elle peut être découverte lors d'un examen systématique chez un enfant diabétique, d'où l'intérêt de la connaissance de cette affection afin de guider le patient vers les explorations nécessaires. L'atrophie optique est secondaire à une atteinte des fibres optiques prégéniculées (7), est souvent bilatérale et symétrique et se caractérise au début par une pâleur papillaire localisée en temporal. L'évolution vers la décoloration blanchâtre diffuse se fait en quelques mois ou années avec l'installation progressive d'une cécité vers l'âge de 17 à 30 ans. Le diagnostic différentiel se pose essentiellement avec l'atrophie optique de Leber et l'atrophie optique dominante OPA1 et c'est le contexte clinique qui permet de poser le diagnostic du syndrome de Wolfram.

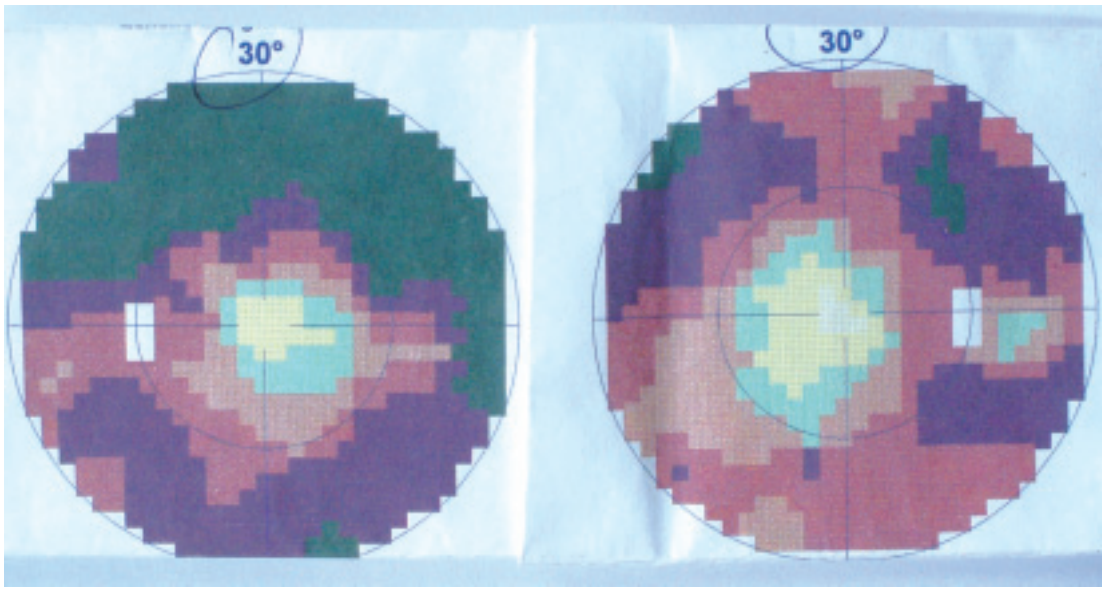

Figure 3

Les anomalies pigmentaires de la rétine périphérique, telles que décrites chez notre deuxième patiente, sont rares (7). Cremers (3) décrit parmi 91 patients suivis pour syndrome de Wolfram, seulement 9 patients présentaient des anomalies pigmentaires périphériques. Mandeep (7) décrit la présence d'une maculopathie atrophique bilatérale chez un enfant de 12 ans présentant un syndrome de Wolfram. D'autres atteintes ophtalmologiques ont été décrites (9): atteinte de la musculature extrinsèque à type de strabisme et ptosis, nystagmus, atteinte de la musculature intrinsèque avec réflexe photomoteur paresseux puis absent au stade d'atrophie optique constituée, anomalies du segment antérieur à type d'embryotoxon postérieur. La rétinopathie diabétique est liée à la durée du diabète: sa survenue dans le cadre du syndrome de Wolfram est rare et estimée à 7%. Certains auteurs ont décrit la présence de cataracte corticale postérieure, ou de cataracte ponctuée décrite par Francisco (5) chez un enfant âgé de 13 ans.
Certains examens complémentaires peuvent être utiles, notamment le champ visuel qui a un intérêt diagnostic et évolutif.
Les autres signes de la tétrade symptomatique (1, 6) sont : le diabète insipide qui est retrouvé dans 50% des cas et survient vers la deuxième -troisième décennie, les manifestations urologiques présentes dans 58% des cas et constatées le plus souvent au début de la troisième décennie. La surdité de perception bilatérale est d'apparition tardive : sa fréquence est difficile à apprécier du fait qu'elle est longtemps infraclinique et c'est l'audiogramme qui permet de faire le dépistage comme chez notre premier patient. Son évolution est lentement progressive vers la surdité complète. Les autres complications sont neuropsychiatriques: les plus fréquentes étant la comitialité, l'ataxie, l'anosmie, ainsi qu'une tendance à la dépression (6) pouvant conduire au suicide.
Le pronostic vital est lié à l'atteinte vasculaire du diabète sucré et à l'insuffisance rénale de même qu'aux troubles respiratoires qui peuvent entrainer le décès. Le pronostic fonctionnel est lié aux atteintes sensorielles et aux troubles urinaires; tout ceci impose un accompagnement adéquat de ces patients avec une prise en charge multidisciplinaire, afin de leur offrir une qualité de vie meilleure.

CONCLUSION

Le syndrome de Wolfram est une entité clinique rare caractérisée par un polymorphisme clinique et génétique. Ce diagnostic doit être en-

visagé devant tout diabète de type I associé à une atrophie optique chez l'enfant. La connaissance des différents signes cliniques et leur chronologie d'apparition, permet d'offrir au patient porteur de ce syndrome l'information exacte avec une réintégration et une orientation sociale adéquate.

BIBLIOGRAPHIE

(1) AL TILL M., JANAH N.S., AJLOUNI K.M. – Ophthalmologic findings in fifteen patients with Wolfram syndrome. Eur J Ophthalmol, 2002, 12: 84-8.

(2) BARRETT T.G., BUNDEY S.E., MACLEOD A.F. – Neurodegeneration and diabetes: UK nationwide study of Wolfram syndrome. Lancet, 1995, 346:1458-63.

(3) CREMERS C.W.R.J., WIDEVELD P.G.A.B., PINCKERS A.J.L.G.. – Juvenile diabetes mellitus,optic atrophy, hearing loss,diabetes insipidus, atonia of the urinary tract and bladder and other abnormalities. Acta Pediatr Scand, 1977, 264:1-16

(4) EIBERG H., HANSEN L., KJER B., HANSEN T., PEDERSON O., BILLE M., ROSENBERG T., TRANBJAERGL L. – Autosomal dominant optic atrophy associated with hearing impairment and impaired glucose regulation caused by a missense mutation in the WFS1 gene. J Med Genet, 2006, 43:435-40.

(5) FRANCISCO J. CASTRO, JESUS BABRIO, M. FRANCISCA PERENA. – Uncommon ophthalmological finding associated with Wolfram syndrome, Acta Ophthalmol Scand, 2000, 78: 118-119.

(6) LOMBARDO F., CHIURAZZI P., HORTNAGEL K. – Clinical picture, evolution and peculiar molecular findings in a very large pedigree with Wolfram syndrome. J Pediatr Endocrinol Metab, 2005, 18:1391-7.

(7) MANDEEP S.D., UDAY R.D., U.R., ZUCKERBROD D.S. – Pigmentary maculopathy in a patient with Wolfram syndrome. Can J Ophthalmol, 2006, 41:38-40.

(8) MEYER C.H., RODRIGUES E.B., SCHMIDT J.C. – Bilateral progressive optic atrophy and without diabetic retinopathy in a young diabetic patient. Wolfram syndrome: diabetes insipidus, diabetes mellitus, optic atrophy and deafness (DIDMOAD). Ophthalmologe, 2004, 101:394-6.

(9) SEYNAEVE H., VERMEIREN A., LEYS A., DRALANDS L. – Four cases of Wolfram syndrome: ophthalmologic findings and complications. Bull Soc belge Ophtalmol. 1994, 252:75-80.

(10) SMITH C.J., CROCKPA, KING B.R., MELDRUM C.J., SCOTT R.J. – Phenotype-genotype correlations in a series of Wolfram syndrome families, Diabetes Care, 2004 , 27:2003-9.

.....

Correspondance et tirés à part:

SKIKER Hasnae
Immeuble Aries, appartement 30,
boulevard Amir Abdelkader,
AGDAL
RABAT
Maroc
Email: h.skiker@yahoo.fr